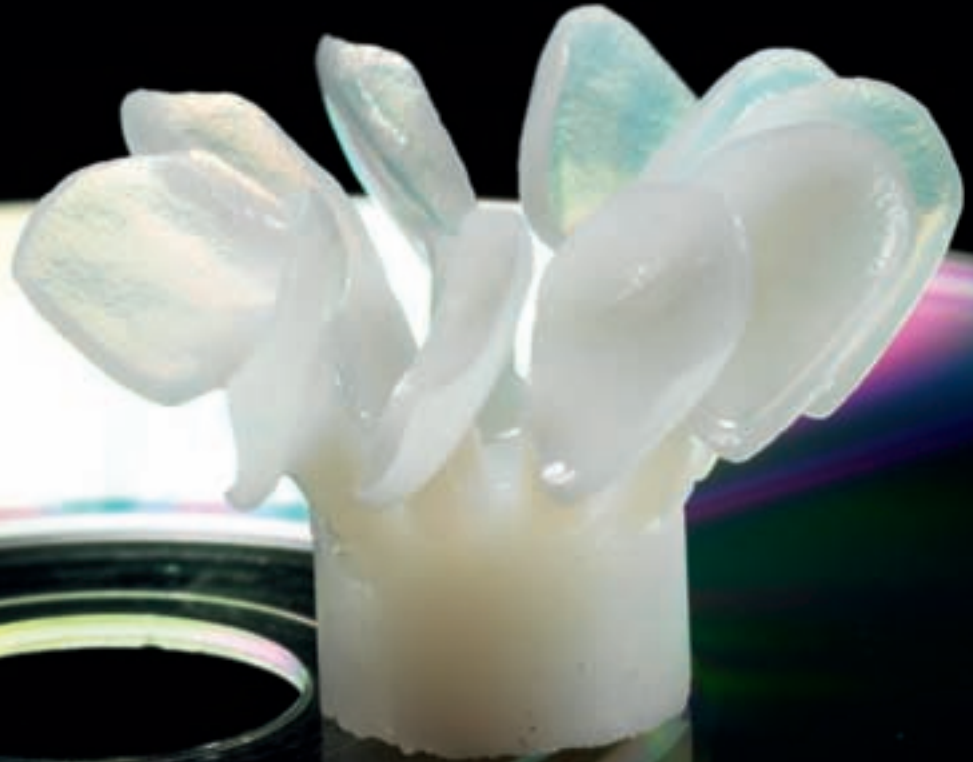

REFLECT

d e n t a l p e o p l e f o r d e n t a l p e o p l e 0 1 / 1 1



Alcanzando la meta con mayor claridad

La configuración de carillas estéticas con IPS e.max® Press

Una buena conexión

El tratamiento de dientes individuales con IPS e.max® CAD-on sobre implantes

Composite – la primera opción

Reconstrucción de dientes anteriores con IPS Empress® Direct

*Estimada lectora,
estimado lector:*



Recientemente tuve la oportunidad de visitar el impresionante puerto de Sídney junto con un grupo de odontólogos y técnicos dentales. Mientras admirábamos la belleza del edificio de la ópera, un odontólogo local no se explicó los trasfondos de la arquitectura innovadora y de la gran atención, de la que este

edificio sigue siendo objeto en todo el mundo. Muchos de los presentes ya tenían numerosos años de actividad en el ramo dental y por esta razón no resulta extraño que termináramos conversando sobre el tema de la odontología. Hablamos sobre innovación y sobre el proceso que lleva a la innovación. Una pregunta en particular pareció interesar a todos: ¿Cómo llegan las compañías dentales, y en particular Ivoclar Vivadent, a las „innovaciones“? Era una buena pregunta y la conversación que se desarrolló en torno a ella fue tan interesante que quiero hacer partícipes de la misma a todos Vds.

Por mi parte, expuse que la innovación se puede definir desde un punto de vista científico y también práctico. Estas definiciones son necesarias, a fin de poder otorgar la debida importancia a la pregunta. Veamos primero la definición científica: Considerado desde el punto de vista científico, innovación significa crear algo nuevo; en tal sentido, puede tratarse de una nueva fórmula o de un nuevo proceso, pero lo indispensable es que sea algo nuevo. Con esta definición, la innovación resulta de la orientación que tenga la empresa. Normalmente, se trata de nuevas tecnologías. En el caso de la definición práctica, en cambio, el centro de la atención generalmente es ocupado por el usuario del producto y no por el fabricante del mismo. Para el usuario, innovación es algo que mejora una situación o que resuelve un problema. La pregunta es entonces: ¿Qué son las innovaciones, aplicaciones científicas o soluciones? Éste es el punto esencial, porque él afecta a la pregunta sobre el valor de la innovación. Ésta también fue la cuestión fundamental de nuestra conversación en el puerto de Sídney. Le dije a uno de los odontólogos presentes que anteriormente le había hecho preguntas sobre productos y sobre su consultorio, con el objeto

de poder comprender mejor los retos a los que él se debe enfrentar. Quería comprender sus problemas, para que nuestras actividades de investigación y desarrollo pudieran enfocar su atención en esas necesidades. Se me preguntó entonces, si yo también realizaba actividades de investigación y desarrollo, a lo cual respondí: „Sí, y en cierto modo usted también.“

El proceso de la innovación siempre ha sido relativamente fácil de explicar: En nuestra empresa, al igual que en otras también, la mayor parte de los esfuerzos de investigación se orientan en las necesidades de los clientes. Las necesidades de los clientes se determinan formulando preguntas y escuchando con atención. Con este proceso se construyen puentes – un puente entre el cliente y el fabricante, así como un puente entre la necesidad del cliente y el proceso de desarrollo. Estos puentes apoyan a la investigación en la búsqueda de soluciones. Cuando el arquitecto encargado de la construcción del edificio de la ópera en Sídney se reunió por primera vez con los representantes de la oficina de obras y construcciones, seguramente él les preguntó cuáles eran las necesidades y exigencias que ellos tenían para el nuevo edificio. De la misma manera, las empresas dentales también deben saber cuáles son los deseos y necesidades de sus clientes. Este intercambio puede realizarse de una manera formal o informal, pero tiene que realizarse. De lo contrario, la ciencia se convierte en una finalidad en sí.

Así está conformado el proceso de innovación y así es experimentado también en Ivoclar Vivadent y en otras empresas. En este contexto, la comunicación juega un papel tan importante como la química. Tratamos de ser buenos oyentes; tratamos de desarrollar nuevos productos, de satisfacer las necesidades de los clientes. Nuestra meta consiste en crear innovaciones capaces de abrir nuevas posibilidades para los técnicos dentales, los odontólogos y los pacientes. Expresado en forma simple: Primero ofrecemos un oído atento y luego innovaciones útiles.

Un saludo cordial,

Robert A. Ganley
CEO Ivoclar Vivadent

La ilustración de portada muestra las carillas IPS e.max® Press Impulse en el canal de prensado (Foto: Nicole Schweizer).

Editorial

- El valor de la innovación* 02
Robert A. Ganley (USA)

Odontología

- Composite – la primera opción* 04
Dr. Gabriel Krastl (CH)

- 50+: Para una sonrisa natural* 08
*Dr. Giovanni Molina Lugo, Dr. Francisco Paul Curiel
 Aguilera y Dr. Carlos A. Ramirez Schleske (MX)*

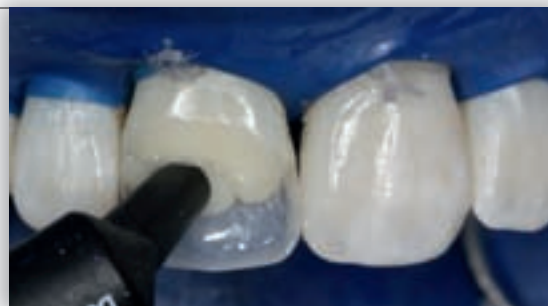Trabajo en equipo

- La configuración de una sonrisa* 12
*Dr. Stephen Phelan (CA)
 y Harald Heindl, maestro protésico dental (USA)*

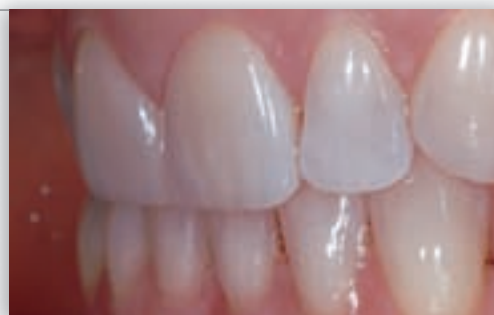Técnica dental

- Alcanzando la meta con mayor claridad* 16
Benjamin Votteler, maestro protésico dental (D)

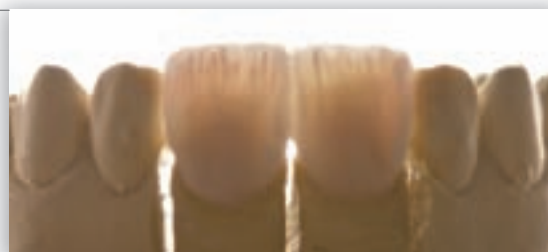
- Una buena conexión* 20
*Oliver Morhofer, maestro protésico dental,
 y Bernd Kobus, maestro protésico dental (D)*



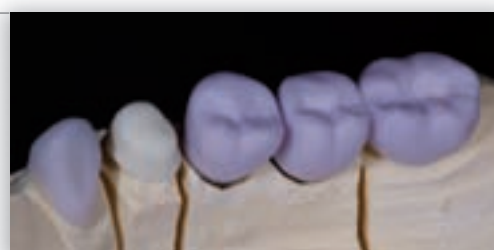04



12



16



20

IMPRESION

Editor	Ivoclar Vivadent AG Benderstr. 2 FL-9494 Schaan / Liechtenstein Tel. +423 / 235 35 35 Fax. +423 / 235 33 60	Jefe del servicio	Lorenzo Rigliaco Tel. +423 / 235 36 98
Publicación	3 veces al año	Redacción	Ignacio Gacituga, Dr. R. May, N. van Oers, L. Rigliaco, T. Schaffner, T. Stahl
Tirada total	70.200 (Idiomas de edición: alemán, inglés, francés, italiano, español, ruso)	Servicio de atención al lector	info@ivoclarvivadent.com
		Producción	teamwork media GmbH, D-Fuchstal

Composite – la primera opción

Reconstrucción de dientes anteriores con IPS Empress® Direct

Dr. Gabriel Krastl, Basilea/Suiza

El diente natural como modelo para una restauración estética plantea exigencias muy elevadas tanto al clínico como también al material utilizado. Los materiales modernos, así como las técnicas de estratificación basadas en el diente natural, crean condiciones previas óptimas para la obtención de resultados estéticos predecibles. La presente descripción de caso clínico enfoca la restauración de un diente anterior fracturado y demuestra las propiedades biomiméticas de IPS Empress Direct.

A causa de un trauma que había sufrido algunos años atrás en el diente anterior 11, la joven paciente no estaba satisfecha con la imagen estética que presentaba su hilera dental del maxilar superior y por lo tanto quería que se le hiciese una corrección. Después del trauma se había hecho una restauración del diente mediante composite.

El examen clínico mostró una dentadura acorde con la edad de la paciente, exenta de caries, así como una muy buena higiene bucal (Fig. 1). En comparación con los dientes adyacentes, la porción natural del diente 11 se veía algo amarillenta, mientras que la reconstrucción de composite tenía una apariencia translúcida y grisácea.

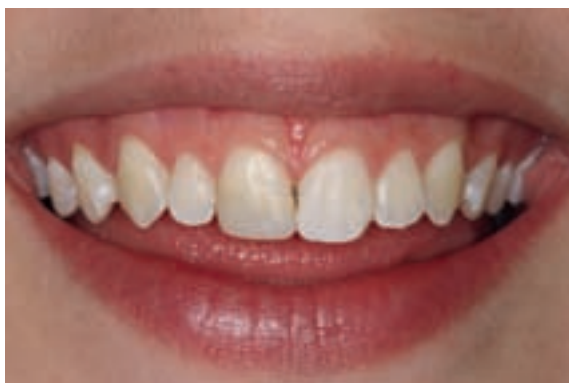

Fig. 1 La situación inicial muestra una reconstrucción de composite poco estética en el diente 11.

A excepción del diente 11, todos los demás dientes reaccionaron al test de sensibilidad. Las profundidades de sondeo de surco medidas eran menores de 3 mm. El diente 11 a ser tratado presentaba una ligera sensibilidad a la percusión y la radiografía periapical correspondiente hizo suponer la presencia de una lesión apical (Fig. 2). El canal radical se observó obliterado en gran medida.

De común acuerdo con la paciente, se planificó un tratamiento de canal radicular en el diente 11. El diente iba a ser blanqueado internamente, a fin de tratarlo posteriormente con una nueva reconstrucción de composite.

Tratamiento de canal radicular

La trepanación se llevó a cabo bajo dique de goma. A pesar del uso del microscopio de operación, resultó difícil encontrar el canal radicular, aunque finalmente esto se logró a una profundidad de 13 mm. Después de la preparación y la colocación de una inserción de hidróxido de calcio durante dos semanas, el canal radicular fue rellenado termoplásticamente con gutapercha y sellador. El blanqueo interno de la substancia dental dura cervical del diente 11 se realizó con carbonato de sodio, hasta que el color dental se había adaptado al color del diente adyacente.

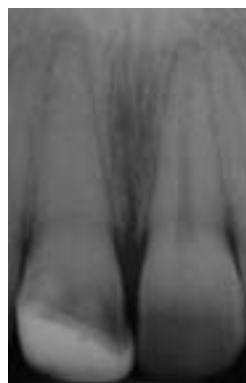

Fig. 2 La imagen radiográfica con un parodontitis apical 11

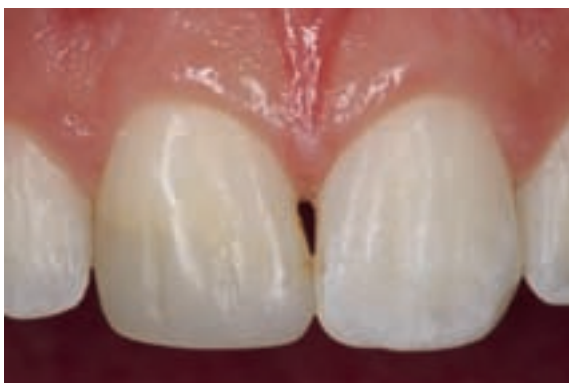

Fig. 3 Fotografía de detalle de los dientes 11 y 21

Análisis de la forma dental y del color dental

Al observar detenidamente los dos incisivos medios, notamos una leve asimetría (Fig. 3). Esto se debía a la apariencia algo más ancha de la corona dental del diente 11. Preguntándole a la paciente, ella nos confirmó que antes del accidente había tenido un diastema medio que entonces fue cerrado unilateralmente en el marco del tratamiento restaurativo practicado.

La selección de las masas de esmalte y dentina correctas se realizó mediante el código de colores que forma parte del juego de IPS Empress Direct. La masa de dentina fue adaptada a la región cervical del diente, mientras que la masa de esmalte fue seleccionada de forma correspondiente a la zona incisal del diente adyacente.

La estructura de un diente es muy compleja y debe ser considerada de una manera diferenciada. Para que se pueda tener una idea clara y bien definida del resultado final deseado aún antes de proceder a la reconstrucción, resulta útil hacer una caracterización del diente en forma similar a un mapa. Para ello se captan, entre otras cosas, las zonas de mayor translucidez u opacidad. En este contexto puede ser de utilidad una foto de la situación inicial, para observarla en el display de la cámara digital durante el posterior proceso de estratificación. Sin embargo, se debe tener en cuenta que la fotografía digital sólo da indicaciones en relación al posicionamiento de las diferentes masas de composite y los eventuales colores de pintar. El color correcto no es reflejado por la foto. En el caso de la joven paciente fueron seleccionadas las siguientes masas para estratificar la reconstrucción de composite: A3 Dentin, A2 Enamel, Trans Opal y Tetric® Color blanco.

Mock-up y llave de silicona

Para la fabricación de una llave de silicona, en primer lugar se elabora un mock-up. La forma y el contorno de la restauración existente coincidían en gran medida con el diente adyacente 12, de manera que sólo se requerían pequeñas correcciones de forma. Así, por ejemplo, en

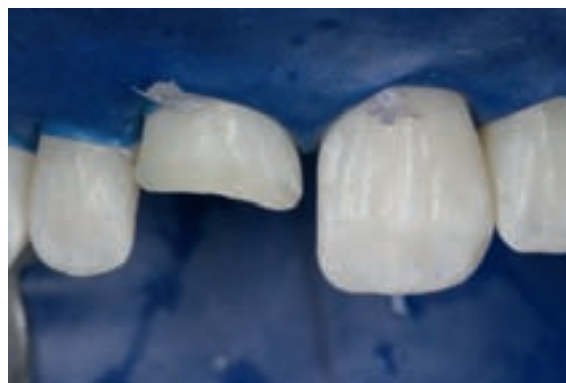

Fig. 4 La obturación antigua ha sido eliminada y el diente 11 ha sido preparado.

la región distal se hizo una pequeña prolongación del borde incisal. El mock-up obtenido de esta manera se preservó con pasta de modelar de silicona. Debido a que para la reconstrucción de la zona incisal del diente 11 sólo se requería la porción palatinal y el borde incisal del patrón de silicona, el patrón de silicona fue recortado correspondientemente usando un escalpelo.

Preparación, tratamiento previo adhesivo y corrección aditiva en el diente adyacente

Usando instrumentos rotativos, se procedió a la eliminación de la antigua restauración de composite y al biselado de los bordes de esmalte. Para lograr que el futuro borde de relleno fuese invisible, en particular en la región labial, era necesario hacer la preparación un poco más ancha (aprox. 2 mm) (Fig. 4). En la región de los dientes anteriores (hasta el primer premolar) se aplicó un dique de goma, puesto que, entre otras cosas, esto asegura la visibilidad durante el tratamiento. El uso de ligaduras contribuye a aislar completamente los dientes anteriores a ser tratados y a empujar el dique de goma hasta el borde gingival. Para el pretratamiento adhesivo de la sustancia dental dura se utilizó un sistema de tres fases con grabado de ácido fosfórico (p. ej. Syntac® Classic). Para lograr que los dos dientes anteriores tuvieran una apariencia simétrica y para cerrar el diastema, era necesario ensanchar un poco el diente 21 en la región mesial usando masa de dentina.

Reconstrucción de las superficies palatinas y proximales

El objetivo de la técnica de estratificación anatómica en primer lugar es la construcción de un "cascarón de esmalte" artificial, que tanto en el plano palatinal como aproximal defina el contorno deseado de la restauración. A tal efecto, en la llave de silicona recortada previamente se colocó una pequeña cantidad de masa dentinal (A2 Enamel) y ésta fue distribuida en una delgada capa usando una espátula. El defecto debe quedar cubierto en forma aproximada. Sobre el diente 11 preparado se aplicó un poco de composite fluido (Tetric EvoFlow®) en el límite del defecto palatinal. Ahora ya se puede colocar

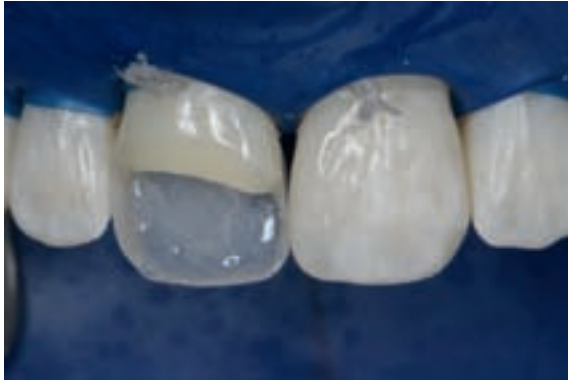

Fig. 5 Después del tratamiento previo adhesivo se construye un "casarón de esmalte" palatinal.

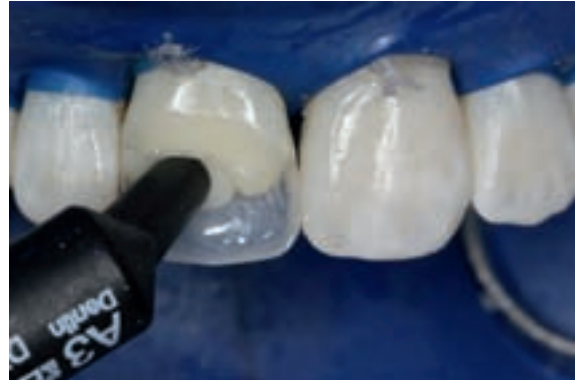

Fig. 6 La reconstrucción del núcleo de dentina se hace de una manera intencionalmente generosa.

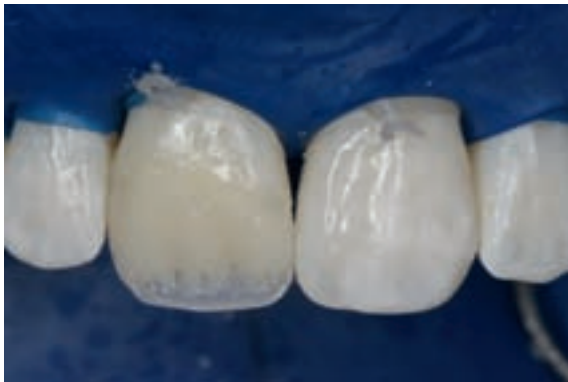

Fig. 7 En el núcleo de dentina construido sólo deja poco espacio para la masa de esmalte.

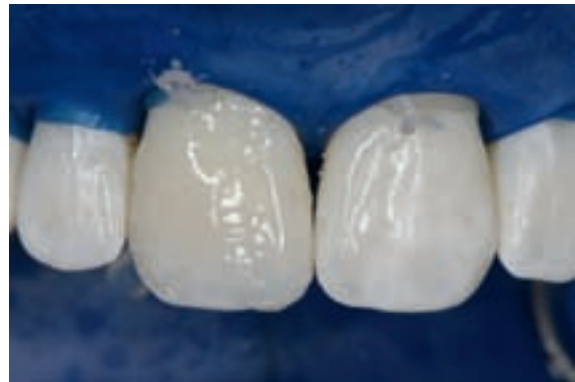

Fig. 8 Después de la caracterización con masas translúcidas y opacas blanquecinas, así como después del correspondiente modelado, la restauración ha quedado preparada para el pulido.

la llave de silicona con la masa de esmalte desde palatinal sobre la región dental anterior y comprobarse su correcto asiento. Si la masa de esmalte en el patrón de silicona se había colocado correctamente, la misma debía alcanzar hasta el límite cervical del defecto. El composite fluido aplicado sobre el diente es desplazado de esta manera, cubriendo eventuales puntos de defecto y asegurando una buena adaptación marginal. La polimerización se llevó a cabo inicialmente desde labial. Después ya se puede retirar cuidadosamente la llave de silicona y polimerizar el composite estructurado desde palatinal. Los pequeños excesos en la zona palatinal o aproximal se pueden eliminar muy bien usando un escalpelo (n° 12). La pared palatinal construida de esta manera en el plano incisal alcanzó exactamente la extensión deseada de la restauración, aunque en el plano aproximal todavía no tenía contacto con el diente adyacente. Para obtener contornos de máxima naturalidad es determinante la selección de una técnica de matriz adecuada. Debido a que el defecto en el plano mesial y distal se ubicaba en forma claramente supragingival, en el presente caso se fijaron matrices transparentes mediante cuñas de madera. A continuación se llevó a cabo la reconstrucción de la pared aproximal mediante un difícil y minucioso trabajo de precisión. Después de retirar las matrices y las cuñas, el delegado cascarón de composite reproducía de forma ideal los contornos incisales, palatinales y aproximales del diente (Fig. 5).

Reconstrucción de la dentina

La estratificación adicional se llevó a cabo con masa dentinal opaca (IPS Empress® Direct Dentin, A3). Se procedió a la reconstrucción del núcleo de dentina (Fig. 6). En comparación con el diente natural, dicho núcleo era de mayor tamaño y en la región labial sólo dejaba poco espacio para la masa de esmalte de recubrimiento. También resulta útil cubrir ampliamente el bisel de esmalte con masa de dentina. De esta manera se puede asegurar que el borde de la restauración no se haga visible como línea gris. La extensión y la morfología del núcleo de dentina en el sentido incisal son dictadas por los dientes adyacentes o contralaterales. En el presente caso se modelaron estructuras de mamelones y en la región incisal se dejó suficiente espacio para las masas de esmalte translúcidas (Fig. 7). Cada incremento se fotopolimerizó durante 20 segundos con la lámpara de LED bluephase®.

Caracterización incisal

La región incisal entre los mamelones se rellenó con un composite especial (IPS Empress® Direct Opal). De esta manera se pudo simular una opalescencia natural del borde incisal. La caracterización adicional se llevó a cabo mediante la aplicación dirigida de un material de caracterización blanco (Tetric Color blanco), sirviendo para apoyar las opacidades blanquecinas del esmalte.

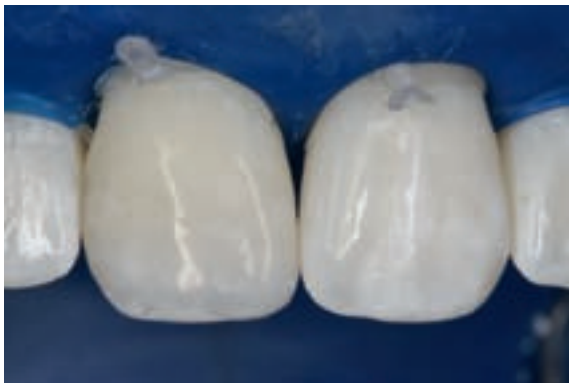

Fig. 9 Después del pulido: Con una adecuada técnica de pulido es posible crear un brillo superficial natural y una morfología fina.

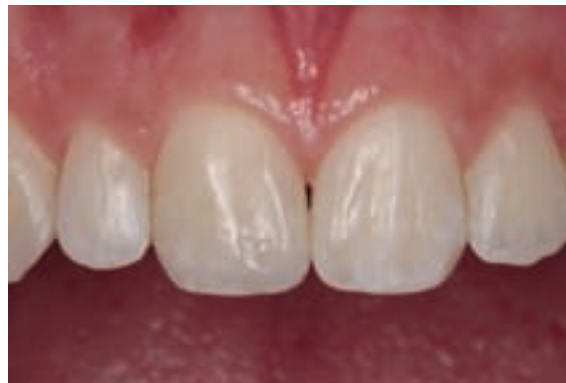

Fig. 10 Cuatro semanas después, el control de seguimiento evidencia una situación clínica normal.

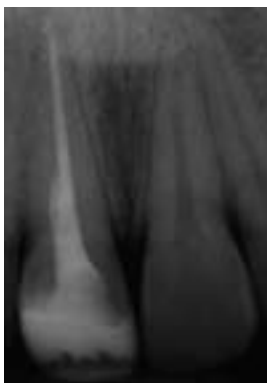

Fig. 11
La radiografía final muestra el relleno del canal radicular y la restauración de composite.

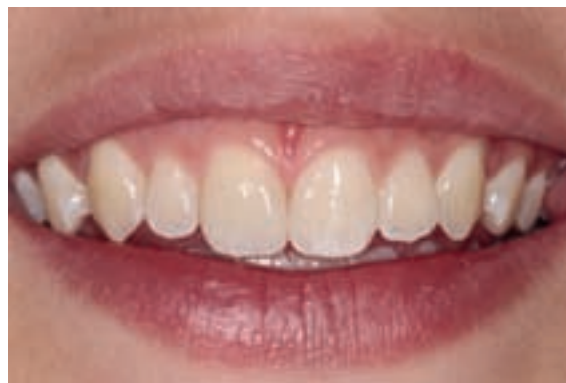

Fig. 12 La imagen labial de una paciente satisfecha

Reconstrucción de la región labial

Con la última capa labial delgada de esmalte (IPS Empress® Direct Enamel A2) se pudo dar por concluida la restauración (Fig. 8). En ese mismo momento ya se puede comenzar a configurar el relieve superficial de la restauración, trabajando el composite todavía blando mediante un pincel. La forma dental debería ser modelada de tal manera que los pasos de trabajo requeridos para el acabado se puedan reducir al mínimo.

Acabado y pulido

Los pequeños excesos se pueden eliminar con un escalpelo (nº 12). Aplicando técnicas de acabado y pulido adecuadas, es posible adaptar el brillo superficial y la micromorfología de una manera casi perfecta a los dientes adyacentes. Se utilizan pequeños discos flexibles en la zona de los bordes de restauración, así como para correcciones en las zonas proximales e incisales. En el plano labial, sólo se hace uso de los mismos con mucha cautela. De esta manera se previene que la morfología modelada se destruya nuevamente o que incluso se elimine accidentalmente la masa de esmalte. Las concavidades de la superficie bucal se profundizan en algunos puntos con un pulidor de silicona. El pulido final se lleva a cabo con pequeños cepillos de carburo de silicio (Astrobrush®) (Fig. 9).

Control de seguimiento

Cuatro semanas después de completarse el tratamiento se pudo observar una situación clínica normal. La restauración en el diente 11 era prácticamente invisible y la simetría en la hilera dental anterior del maxilar superior se había restablecido (Fig. 10). Tampoco el control radiológico de seguimiento demostró alguna clase de anomalías (Fig. 11). La paciente estaba libre de molestias y absolutamente satisfecha con el resultado general (Fig. 12). □

Dirección de contacto:

Dr. Gabriel Krastl
Leiter Zahnunfallzentrum Basel
Klinik für Parodontologie, Endodontologie und Kariologie
Universitätskliniken für Zahnmedizin der Universität Basel
Hebelstrasse 3
CH-4056 Basel
gabriel.krastl@unibas.ch



50+: Para una sonrisa natural

La prótesis total estética, soportada por implantes, con el sistema BPS®

Dr. Giovanni Molina Lugo, Colonia Polanco, Dr. Francisco Paul Curiel Aguilera, San Francisco del Rincón, y Dr. Carlos A. Ramirez Schleske, Granada/todos de México

Las personas vitales y conscientes de la calidad, que aún en las etapas más avanzadas de su vida desean una apariencia atractiva, quieren usar una prótesis dental removible que armonice con su vida activa. Estas personas valoran la estética y disfrutan de la vida. Para que el clínico pueda satisfacer estas exigencias, se requieren ciertos conceptos y materiales. En el siguiente artículo, los autores describen el Sistema Protésico Biofuncional (BPS) para el tratamiento protésico de alta calidad en pacientes exigentes.

El Sistema Protésico Biofuncional se ha establecido durante las décadas recientes en el tratamiento de pacientes edéntulos. El concepto está basado en la cooperación de productos armonizados entre sí, el uso correcto de los mismos en el paciente, así como en la colaboración profesional del odontólogo y el técnico dental. Los componentes son, entre otras cosas, instrumentos que se requieren para obtener una función masticatoria dinámica (por ejemplo, articuladores) o materiales especialmente adaptados (por ejemplo, acrílicos), mediante los cuales se pueden unir los dientes protésicos y las supraestructuras y se puede reproducir el tejido blando. La gama de productos abarca todos los componentes necesarios, tanto en el ámbito clínico como en el ámbito del laboratorio técnico, y de esta manera se asegura un óptimo flujo de la comunicación entre los actores principales, es decir, entre el paciente, el odontólogo y el técnico dental.

La creciente demanda de prótesis dentales soportadas por implantes es un hecho que se explica fácilmente: los pacientes continúan siendo vitales y activos en la vejez. Ellos disfrutan de su vida. A través de los tratamientos con implantes se puede alcanzar un evidente mejoramiento de la calidad de vida. La ventaja del sis-

tema BPS: Desde la planificación hasta la terminación ofrece todos los componentes necesarios para alcanzar un resultado exitoso. Con la introducción en el mercado de una nueva generación de dientes protésicos (SR Phonares® NHC), el nivel de las prótesis dentales estéticas para pacientes edéntulos pudo ser elevado todavía más. Debido a sus propiedades innovadoras, tales como su resistencia a la abrasión, escasa acumulación de placa, poca tendencia al descoloramiento, así como su morfología muy similar al diente natural en cuanto a color y forma, estos dientes protésicos representan la primera opción para ofrecer soluciones protésicas de alta calidad.

Diagnóstico y planificación

Una paciente de 57 años de edad se presentó en nuestro consultorio. Ella deseaba obtener una mejora de su función masticatoria, así como una revalorización estética de su prótesis. El minucioso examen clínico y radiológico, seguido de un análisis de modelos de situación en el articulador, demostró la presencia de una enfermedad crónica compleja del parodocio con mal pronóstico. La totalidad de la dentadura natural restante estaba afectada por esto (Figs. 1 y 2). Después de discutir diferentes enfoques terapéuticos con la paciente, se definió el siguiente plan de tratamiento:

- ❑ extracción de los dientes que ya no podían ser preservados y fabricación de una prótesis provisional;
- ❑ inserción de cinco implantes en el maxilar superior y cinco implantes en el maxilar inferior;
- ❑ rehabilitación mediante prótesis fijas, soportadas por implantes, en el maxilar inferior y superior.

El tratamiento temporal

El primer paso de trabajo consistió en la fabricación de prótesis de uso inmediato según el sistema BPS (Fig. 3). Simultáneamente se llevaron a cabo las múl-

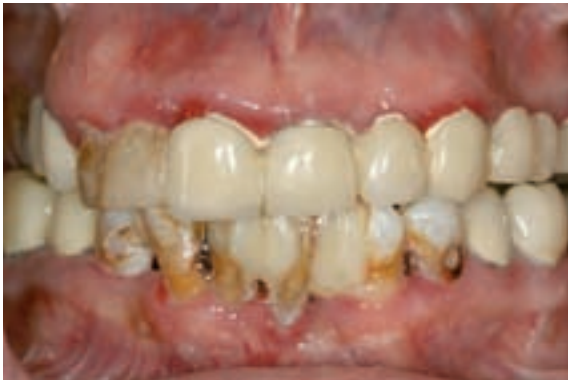

Fig. 1 Situación inicial: La enfermedad del parodocio ha afectado también al resto de la dentadura.

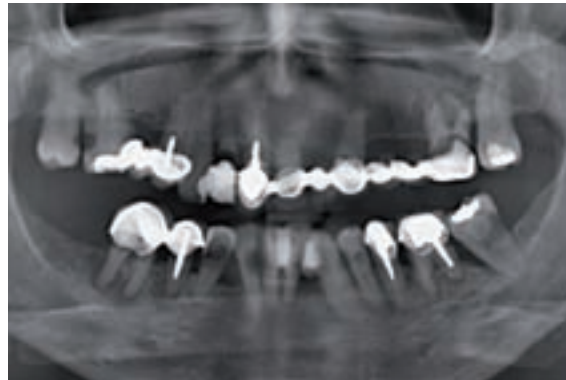

Fig. 2 La radiografía ilustra el aflojamiento de los dientes naturales, así como las restauraciones defectuosas.

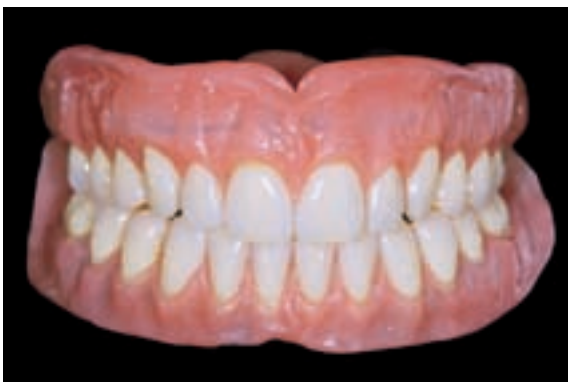

Fig. 3 Después de la extracción de los dientes que no ameritan ser preservados, se realiza la integración de una prótesis inmediata (fabricada según el sistema BPS).

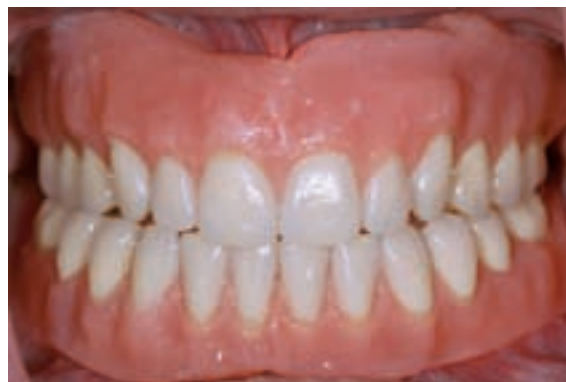

Fig. 4 La prótesis temporal en la boca. El hueso se remodela durante una fase de curación de tres meses.

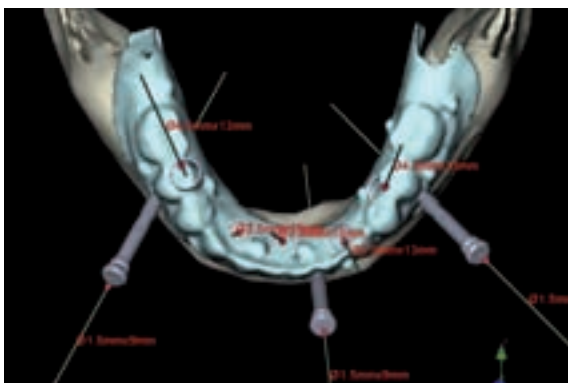


Fig. 5 Planificación de la intervención quirúrgica. La imagen superpuesta de la prótesis inmediata forma la base para un posicionamiento correcto de los implantes.

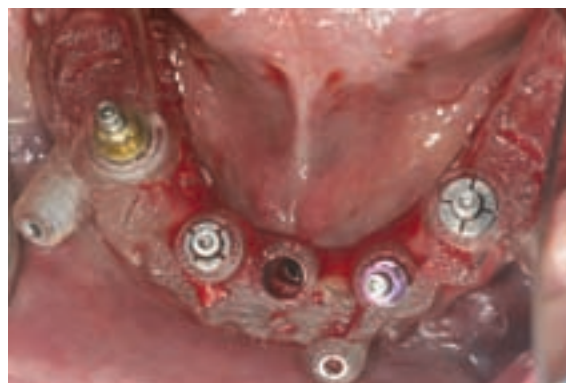

Fig. 6 Taladrado del lecho de implante con la plantilla de taladrado y posicionamiento de los implantes.

tiples extracciones y la cresta alveolar fue adaptada en donde era necesario. Dotada con las prótesis temporales, por el momento ya podíamos dar de alta a la paciente de nuestra consulta. Durante el tiempo de curación de tres meses, ella estaría bien provista con las mismas (Fig. 4).

El sistema BPS como instrumento de planificación en la cirugía dental apoyada por computadora

Se obtuvo una imagen de Cone-Beam-CT. Basado en la misma, se llevó a cabo la planificación de la inter-

vención quirúrgica para la inserción de los implantes con ayuda de un programa de planificación digital 3D. Las prótesis temporales sirvieron como referencia para ello. De esta manera se aseguró el posicionamiento correcto y el ángulo de inserción correcto de los anclajes enosales en relación a la construcción protésica planeada (Fig. 5). En el marco de este proceso también se produjeron plantillas de taladrado estereolitográficas para la inserción de los implantes. Esto hace que el procedimiento sea menos traumático para el paciente y garantiza una alta precisión (Fig. 6).

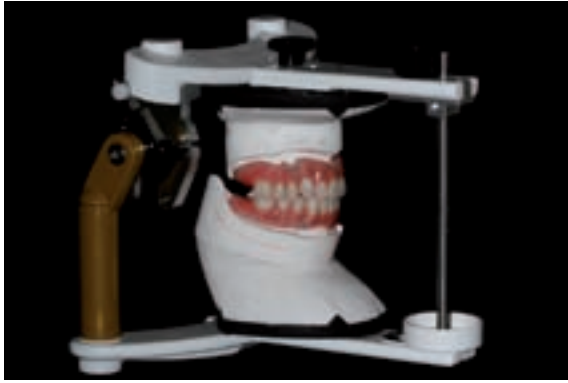

Fig. 7 Montaje de dientes en el articulador (Stratos 300)

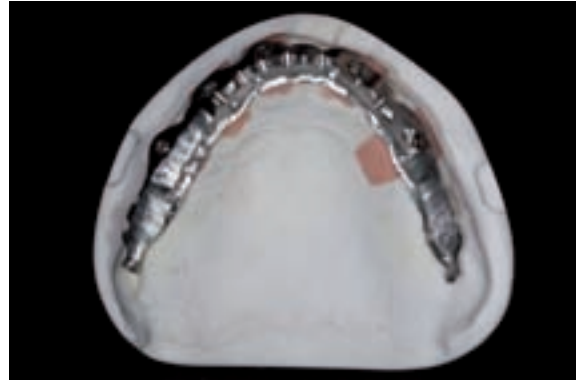

Fig. 8 Supraestructura de titanio fabricada por CAD/CAM para el maxilar superior

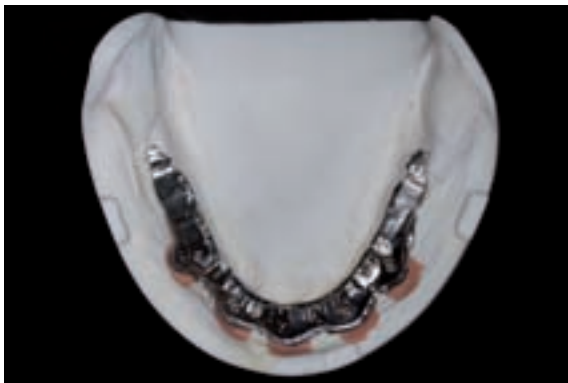

Fig. 9 Supraestructura de titanio fabricada por CAD/CAM para el maxilar inferior

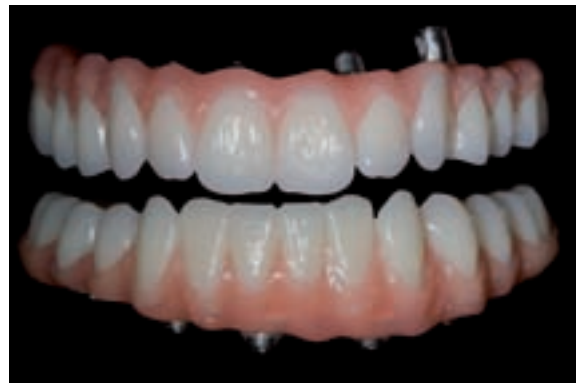

Fig. 10 Las prótesis acabadas, listas para su integración definitiva

La fabricación de las prótesis

La fabricación de las prótesis abarcó los siguientes pasos:

1. Desarrollo de una función masticatoria dinámica

Para las nuevas prótesis de la paciente se utilizaron los dientes protésicos SR Phonares NHC. La colocación se llevó a cabo según el método de colocación BPS-Phonares, trabajándose con el articulador Stratos® 300 y los correspondientes accesorios. Los datos individuales de la paciente fueron determinados mediante el arco de transferencia UTS y transferidos al modelo (Fig. 7).

2. Fabricación de la supraestructura de titanio

Teniendo en cuenta la disposición de los dientes, se fabricó una supraestructura de titanio a través del proceso CAD/CAM. Nos decidimos por el titanio, porque este material reúne en sí precisión, pasividad, biocompatibilidad, gran resistencia a la fractura y peso reducido (Figs. 8 y 9).

3. Acabado de las prótesis definitivas

Los dientes colocados en oclusión dinámica y la supraestructura de titanio fueron unidos mediante el uso de un sistema de base de prótesis (sistema SR Ivocap®). El material SR Ivocap HI (HI = high impact)

trabajado mediante el proceso de inyección ofrece gran resistencia, ningún aumento de la altura de mordida y por consiguiente una alta precisión de ajuste. Se obtiene una unión fiable entre la base de prótesis, los dientes y la supraestructura, así como una transición estética entre los dientes y los tejidos blandos colindantes (Fig. 10).

4. Incorporación de las prótesis acabadas en la boca

Las prótesis acabadas fueron atornilladas con los implantes y los agujeros de tornillo primero fueron recubiertos con cinta de teflón y luego cerrados con un material de obturación temporal (Systemp®.inlay). Para las superficies oclusales de los dientes se utilizó IPS Empress® Direct, mientras que en la región gingival se usó SR Adoro® Gingiva 4. Con el procedimiento aquí descrito se alcanza una alta precisión, en particular en lo referente a la altura de mordida y el centraje (Fig. 11). La integración estética de los dientes protésicos utilizados en el entorno natural, así como su excelente funcionamiento, los destaca claramente frente a las generaciones anteriores de dientes de resina. Estos dientes estéticos, en combinación con la habilidad profesional, manual y de trabajo en equipo del clínico y técnico dental, hacen posible que las prótesis soportadas por implantes se conviertan en todo un éxito (Figs. 12 y 13).

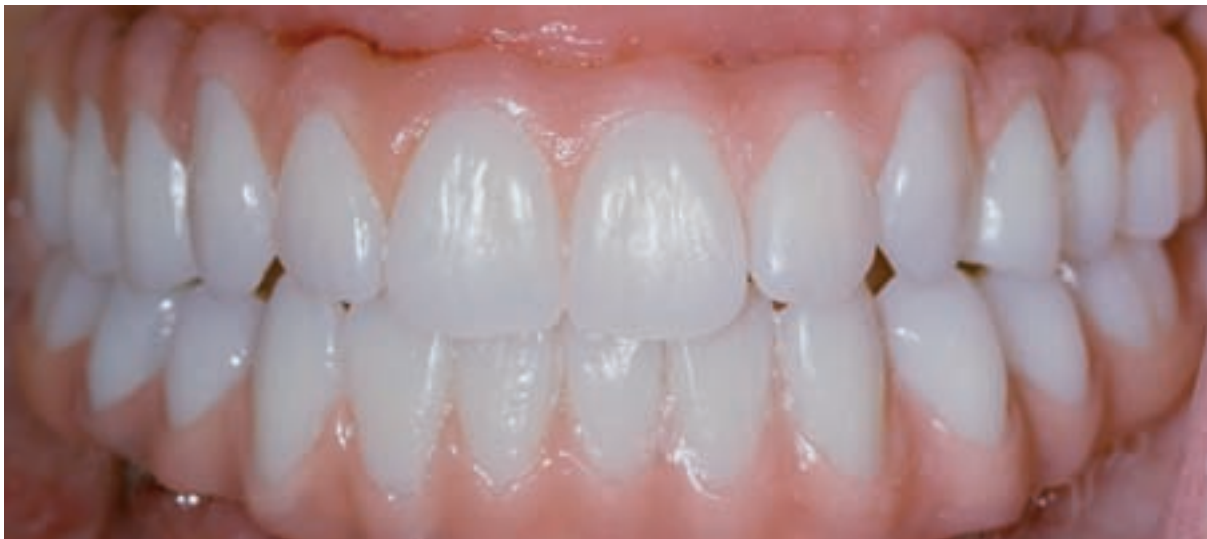

Fig. 11 Las prótesis atornilladas en la boca de la paciente

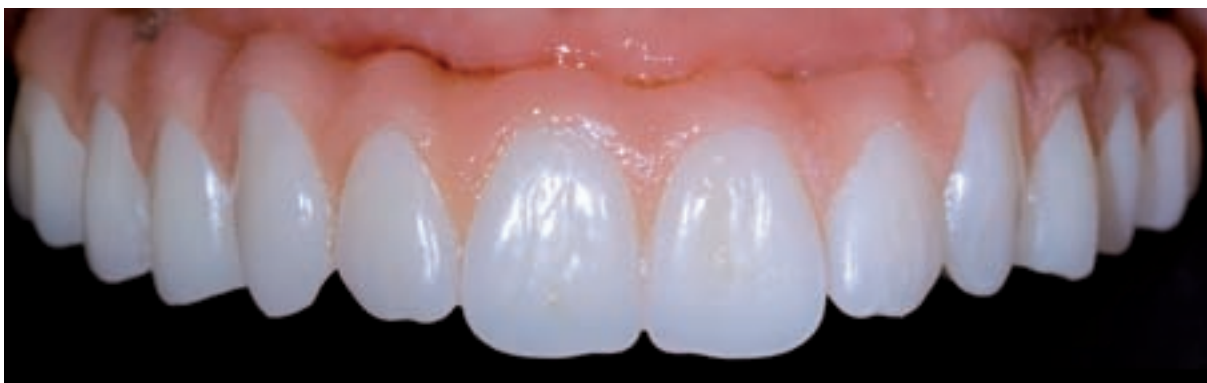

Fig. 12 La excelente integración estética de los dientes (SR Phonares NHC) y de las porciones de tejido blando dentro del entorno natural



Fig. 13 Las imágenes hablan por sí mismas: La paciente con sus nuevas prótesis soportadas por implantes

Conclusiones

Con el procedimiento descrito según el sistema BPS para el maxilar edéntulo es posible alcanzar una eficiente función masticatoria, así como un alto grado de estética y confort. Esto mejora sustancialmente la calidad de vida del paciente. Las ventajas para el odontólogo que ejerce en el campo de la protésica son evidentes: Puede ofrecerle al paciente tratamientos de alto valor cualitativo, los cuales se llevan a cabo mediante un sistema estandarizado y fiable, a través del cual se pueden resolver incluso los casos complejos de una manera fácil, rápida y eficiente en cuanto a costes. □

Direcciones de contacto:



Dr. Giovanni Molina Lugo
Homeró 655 PB – A01
MX-Colonia Polanco, D.F. C.P. 11550
begol@prodigy.net.mx



Dr. Francisco Paul Curiel Aguilera
Prol. Josefa Ortiz de Domínguez #408,
Zona Centro
MX-San Francisco del Rincón, Gto. C.P. 36300
pacocuriel@prodigy.net.mx



Dr. Carlos A. Ramirez Schleske
Hospital Español Sala 4 Consultorio 7
Ave. Ejército Nal 613 004
MX-11520 Granada
carsch54@prodigy.net.mx



La configuración de una sonrisa

Corrección mínimamente invasiva de un diastema mediante carillas IPS d.SIGN®

Dr. Stephen Phelan, Oakville, Ontario/Canadá, y Harald Heindl, maestro protésico dental, Mill Creek, WA/EE.UU.

Nuestros pacientes esperan recibir restauraciones que no sólo se limiten a presentar una funcionalidad equilibrada, sino que al mismo tiempo también sean estéticas. A diferencia de algunos pocos años atrás, los pacientes actuales están mucho mejor informados por los diversos medios sobre las posibilidades y los potenciales de los materiales y procedimientos modernos. Ellos esperan, y con toda razón, que nosotros alcancemos resultados óptimos en la "configuración de su sonrisa". Sin embargo, la meta principal siempre sigue siendo el restablecimiento de la salud oral de una manera mínimamente invasiva.

Para seleccionar la opción de tratamiento adecuada, los odontólogos y técnicos dentales no sólo deben considerar los aspectos clínicos, sino que también deben incluir en la planificación las ideas y deseos de los pacientes. En los casos en que los pacientes rechazan un tratamiento de ortodoncia, las carillas de cerámica cementadas adhesivamente representan una opción viable, cuando con ellas se quiere modificar la forma o posición de los dientes, cerrar diastemas o espacios interdentes cervicales, respectivamente, o modificar el color dental. En lo referente a los criterios biológicos, funcionales, mecánicos y estéticos, dichas carillas de

cerámica se consideran como una excelente opción de tratamiento. Aquí, la preservación del esmalte se encuentra en el punto focal del tratamiento.

La técnica convencional de carillas exige en muchos casos la eliminación de una gran cantidad de sustancia dental sana, lo cual no armoniza con el precepto de la preservación dental. No obstante, las técnicas y materiales modernos hacen posible que con una mínima preparación se obtenga un resultado estéticamente atractivo y funcionalmente longevo. Mediante el uso de ayudas de orientación de diagnóstico, tales como p. ej. un wax-up, y usando una cerámica vítrea de flúor-apatita (IPS d.SIGN), los odontólogos y técnicos dentales cuentan con los recursos necesarios para fabricar carillas de cerámica mínimamente invasivas. De esta manera, el paciente recibe un tratamiento estético muy fiel al modelo natural, que al mismo tiempo respeta todos los criterios funcionales.

Presentación de caso clínico

La paciente de 52 años de edad no estaba contenta con la forma y tamaño de sus dientes anteriores superiores y además quería que le fuese cerrado el diastema entre los incisivos centrales (Fig. 1). Después de mantener una

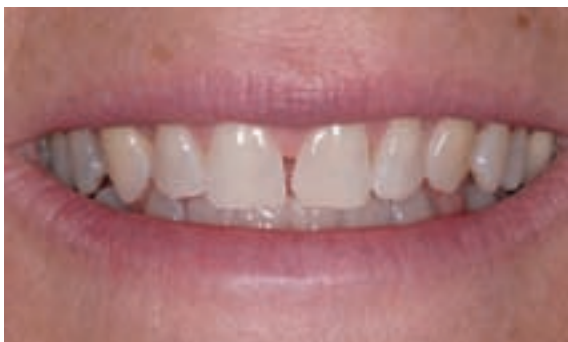

Fig. 1 Situación inicial: Para algunos es un ideal de belleza, para otros un defecto – a nuestra paciente le molestaba el diastema entre el diente 11 y 21.

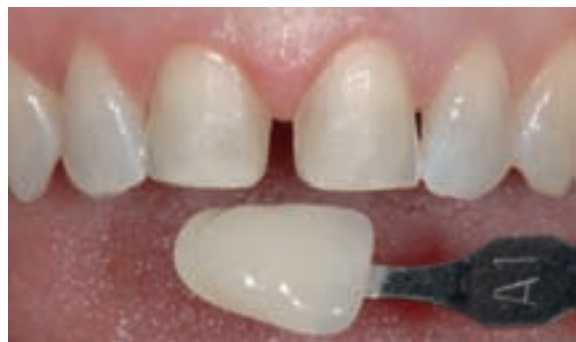

Fig. 2 Después de una preparación conservadora de la sustancia dental sana se llevó a cabo la determinación del color (A1).

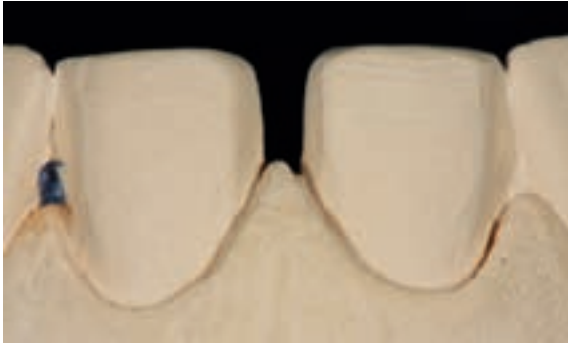

Fig. 3 El modelo de trabajo para la fabricación de las carillas

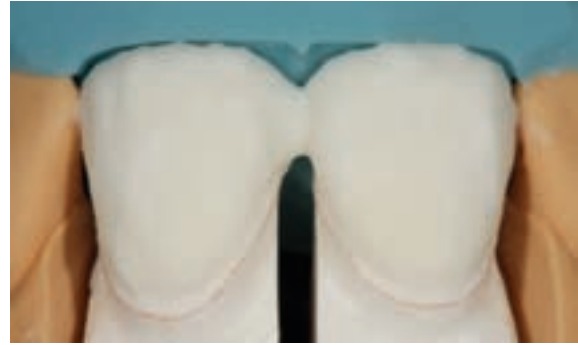

Fig. 4 La estratificación se realizó sobre muñones refractarios. El patrón de silicona del wax-up sirvió como punto de referencia.

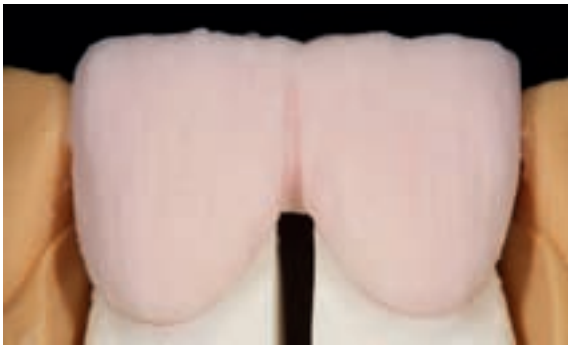

Fig. 5 Masas de dentina, conocimiento odontotécnico y destreza manual: éstos son los ingredientes con los que a través de muchas capas individuales se forma un cascarón de cerámica similar al diente natural.

conversación y asesorar a la paciente, tomamos la decisión de tratar los dientes 11 y 21 con dos carillas de cerámica (IPS d.SIGN). De esta manera queríamos satisfacer los deseos de la paciente mediante un procedimiento que respetara la sustancia dental sana.

La cerámica de estratificación constituida por cerámica de flúor-apatita reforzada con leucita (por ejemplo, IPS d.SIGN) resulta ideal para las restauraciones de cerámica cementadas adhesivamente como las carillas. Las sobresalientes propiedades ópticas y los buenos valores de abrasión contribuyen a la particular calidad del material. Las propiedades físicas se aproximan mucho a las de los dientes naturales. Para nosotros, esto hace que IPS d.SIGN sea nuestra primera opción para un tratamiento con carillas que respete la sustancia dental sana.

Con la técnica de estratificación directa sobre muñones refractarios, los técnicos dentales pueden ofrecerles a sus clientes y a los pacientes restauraciones de apariencia vital, cuya fluorescencia prácticamente no se diferencia de los dientes naturales. Los altos valores de claridad, la consistencia de color, la opalescencia muy fiel a las piezas naturales, así como una amplia gama de posibilidades de caracterización le brindan al especialista numerosas posibilidades creativas. Otro punto a favor es que con la cerámica IPS d.SIGN la preparación puede limitarse en su mayor parte a la región abarcada por el esmalte, con lo cual se minimiza el riesgo de exponer la dentina.

Preparación clínica

Después de que la paciente diera su consentimiento al tratamiento, el técnico dental procedió a elaborar un wax-up de diagnóstico. Ateniéndose al precepto de una preparación que respetara la sustancia dental sana, su técnica de modelado fue exclusivamente aditiva. La forma dental deseada fue aplicada al modelo mediante cera. Este wax-up de diagnóstico fue reproducido en material plástico (mock-up). De esta manera, incluso antes de la preparación la paciente ya podía hacerse una idea del resultado que cabía esperar. Ella aprobó la propuesta y así el mock-up utilizado sirvió como modelo para la reducción del esmalte. Después de la anestesia, la profundidad de la preparación fue fijada en el tercio cervical. Para esta determinación de profundidad se trabajó con una fresa de diamante, mientras que la plantilla sirvió como guía. Marcamos la perforación con un lápiz, a fin de poder reconocerla con facilidad. El mock-up fue retirado y el esmalte dental fue removido de manera correspondiente a los requisitos de las preparaciones para carillas usando un instrumento diamantado redondeado (Fig. 2). Finalmente, la preparación fue comprobada con patrones plásticos verticales y palatinales. El patrón fue elaborado previamente a partir del wax-up de diagnóstico y con él se obtiene la seguridad de que la preparación se haya hecho de manera correspondiente a la forma de la carilla. El tratamiento provisional fue colocado y comprobado. Se prestó especial atención a la configuración de los espacios interdentes. En esta zona se reservó algo de espacio, para que la gingiva tuviera la posibilidad de regenerarse. Después del grabado puntual con solución de ácido fosfórico se pudo proceder a la cementación de las piezas provisionales con un cemento de composite. Al cabo de algunos días se procedió a determinar la situación de la mordida mediante un sistema de arco de transferencia y la documentación fue enviada al laboratorio dental (Fig. 3).

Procedimiento en el laboratorio

Las carillas fueron estratificadas con cerámica IPS d.SIGN sobre muñones refractarios (Fig. 4). Antes de la estratificación propiamente dicha era necesario aplicar y cocer un material de margen en capa delgada sobre las áreas marginales. A esto siguió la aplicación de Deep

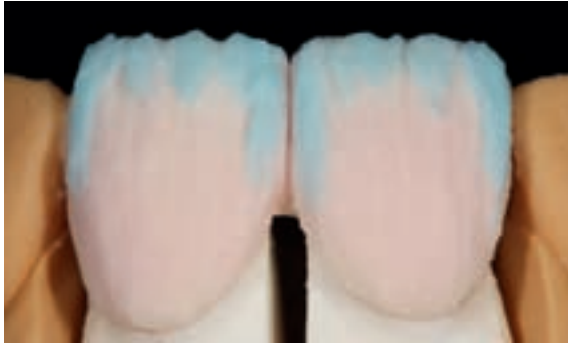

Fig. 6 Las capas fueron construidas con diferentes grados de claridad y translucidez.

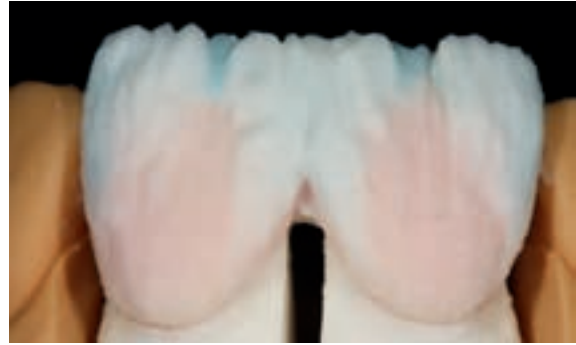

Fig. 7 Los mamelones fueron aplicados en capa delgada en la región incisal usando algunos materiales de color marfil y crema mezclados por nosotros mismos.

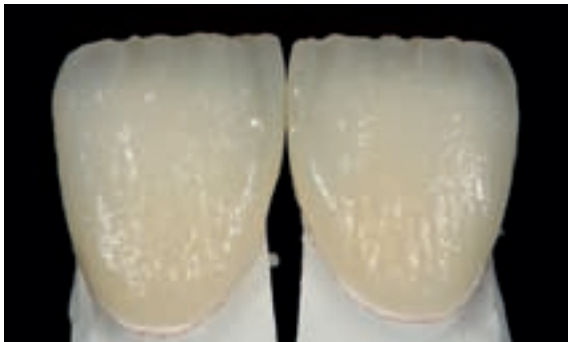

Fig. 8 Las carillas ya cocidas

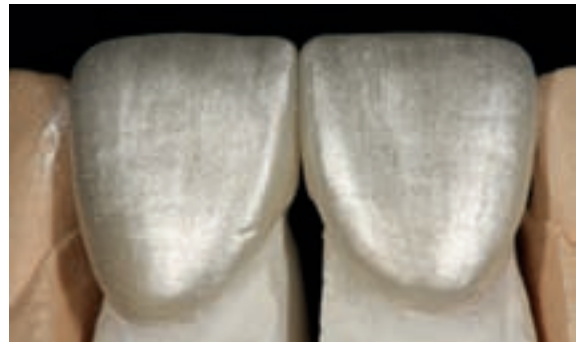

Fig. 9 A fin de poder evaluar y configurar la morfología superficial, las carillas fueron revestidas con polvo de plata.

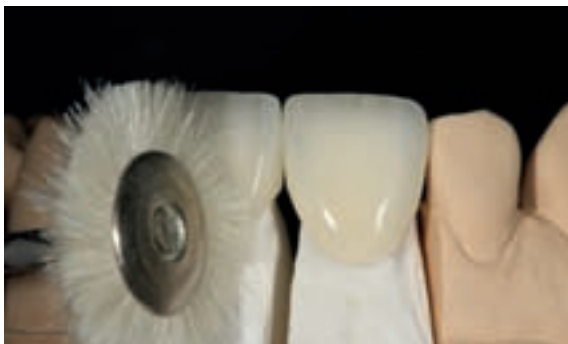

Fig. 10 Después del glaseado térmico se llevó a cabo el pulido mecánico.

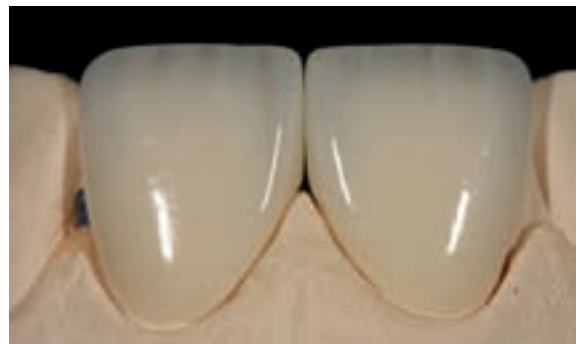

Fig. 11 Las carillas de cerámica trabajadas en detalle ya resultaban convincentes cuando sólo estaban colocadas sobre el modelo.

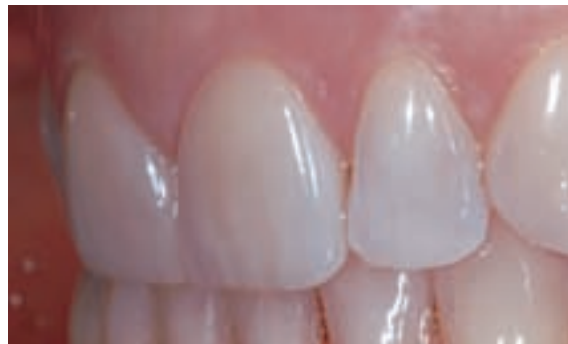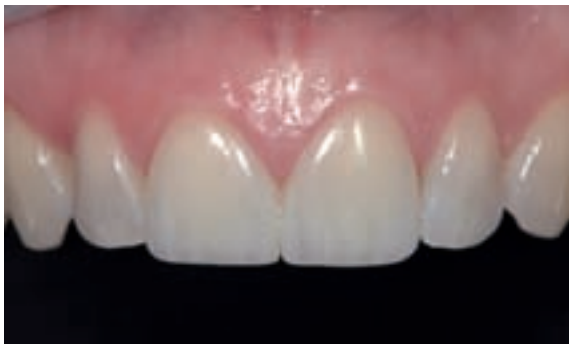Dentin en la región labial, aproximal e incisal. Para la estratificación subsiguiente se tomó como base el patrón de silicona del wax-up. Con las correspondientes masas de dentina y con la necesaria destreza artesanal fue posible aplicar las capas con los diferentes grados de claridad y translucidez (Figs. 5 y 6).

Finalmente fueron aplicados en capa delgada los mamelones en la zona incisal, usando para ello algunos materiales de color marfil y crema mezclados por nosotros mismos (Fig. 7). Como recubrimiento del área labial entera de las carillas sirvió una mezcla de esmalte translúcido y opalescente (Fig. 8). Después de la primera cocción se llevó a cabo un primer control sobre el modelo maestro. Luego de completar su forma y contorno, las carillas fueron introducidas nuevamente en el horno para una segunda cocción (Fig. 9).

La configuración final de la forma y la constitución superficial se realizó mediante el uso de fresas diamantadas y pulidores de carburo de silicio (Fig. 10). Después del pulido, los lados interiores de las carillas fueron grabados con ácido fluorhídrico al 9,5% durante 60 segundos. Los delgadísimos cascarones de cerámica ahora estaban listos para ser colocados y por lo tanto fueron enviados al odontólogo (Fig. 11).

Integración

Después de retirar las carillas provisionales, era importante pulir los dientes con piedra pómez y a continuación limpiarlos profundamente. La prueba de ajuste de las carillas se llevó a cabo primero en forma individual y después en conjunto. Sólo así se pueden controlar de manera óptima las zonas de contacto. Para poder mostrarle a la paciente el resultado de las finas carillas



Figs. 12 y 13 El tratamiento ya integrado

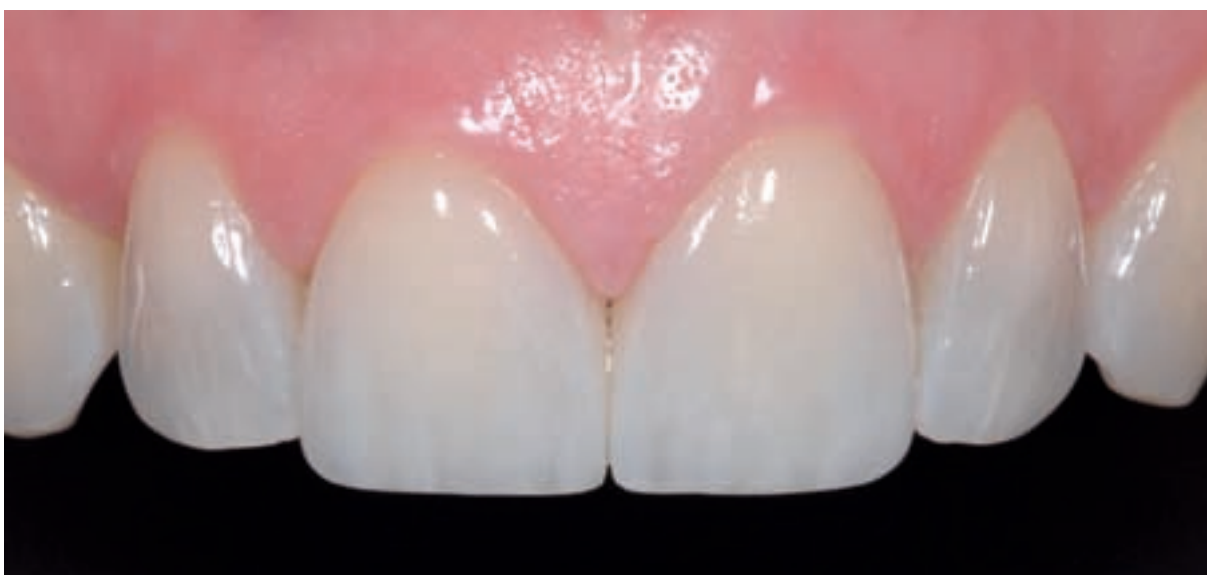

Fig. 14 Dos años después de la integración: La gingiva está sana, y la paciente aún está satisfecha.

de cerámica trabajadas detalladamente antes de su colocación definitiva, las carillas fueron aplicadas provisionalmente con un gel para pruebas de try in. El resultado fue muy convincente y por lo tanto se pudo proceder a la integración de las carillas siguiendo el procedimiento de la cementación adhesiva mediante un cemento de composite. Luego se llevó a cabo el pulido final y la adaptación, así como el control de la oclusión. El deseo de la paciente había quedado satisfecho: Con las restauraciones se había cerrado el diastema. La sensibilidad estética de la paciente quedó satisfecha con la nueva configuración de sus dientes anteriores. Ahora su sonrisa era más espontánea y natural, resultando evidente que se sentía a gusto (Figs. 12 y 13).

Conclusiones

Las carillas cementadas adhesivamente pueden representar una opción de tratamiento mínimamente invasivo. Si se quiere mejorar o cambiar la apariencia de los dientes anteriores en determinados pacientes, ellas son una buena alternativa al tratamiento de ortodoncia. El material de flúor-apatita IPS d.SIGN se aproxima mucho a las propiedades ópticas, la resistencia a la abrasión y las propiedades físicas de los dientes naturales. Con este

material se pueden fabricar carillas que prácticamente no se pueden distinguir de los dientes naturales. En el presente caso, nuestro procedimiento permitió obtener una restauración mediante carillas con un alto valor estético y respetuosa de la sustancia dental sana. Tanto los deseos de la paciente como también las exigencias funcionales del odontólogo se habían cumplido de manera óptima (Fig. 14). □

Direcciones de contacto:

Dr. Stephen Phelan
1500 Heritage Way
CA-Oakville, Ontario
dr.sphelan@cogeco.ca

Ztm. Harald Heindl
Aesthetic Dental Creations
USA-Mill Creek, WA, 98012
aedecr@comcast.net



Alcanzando la meta con mayor claridad

La configuración de carillas estéticas con IPS e.max® Press

Benjamin Votteler, maestro protésico, Pfullingen/Alemania

La pérdida de sustancia dental dura puede tener muchas causas: algunos ejemplos son las caries, la abrasión o incluso un trauma. La restauración del defecto con restauraciones de cerámica adhesivamente cementadas da resultados óptimos en el casos normales. Junto a la estratificación sobre muñones refractarios y el proceso de CAD/CAM, la técnica de prensado (inyección en caliente) representa una variante adicional. En el caso descrito a continuación, el autor se refiere a esta técnica con más detalle.

La técnica de inyección es una solución ideal para la fabricación de carillas: Alcanzamos un alto grado de calidad (color, ajuste) con una forma de trabajo racional. El hecho de que la restauración finalmente se integre en el entorno oral de una manera óptima o no, dependerá no sólo del concepto de estratificación del técnico dental, sino que también se verá influenciado esencialmente por la cerámica de prensado utilizada. Con el nuevo kit de IPS e.max® Press Impulse dispone de nuevas pastillas para inyección, con las que se pueden obtener resultados impresionantes.

La paciente de 19 años de edad se golpeó con el borde de una silla mientras estaba jugando a la edad de 14 años. La consecuencia fue una fractura horizontal en la región incisal con extenso astillamiento del esmalte hacia palatinal.

La suerte dentro de la mala suerte: Los dos dientes anteriores lesionados permanecieron vitales. Hasta la conclusión de la fase de crecimiento, la paciente fue tratada temporalmente con reconstrucciones directas de material acrílico. Ahora queda por realizar la restauración definitiva (Fig. 1). Debido a que el color dental de los dientes anteriores en la región de la dentina o, respectivamente, de la convexidad del diente era algo más claro que A1, la selección de las pastillas para el prensado resultó difícil.

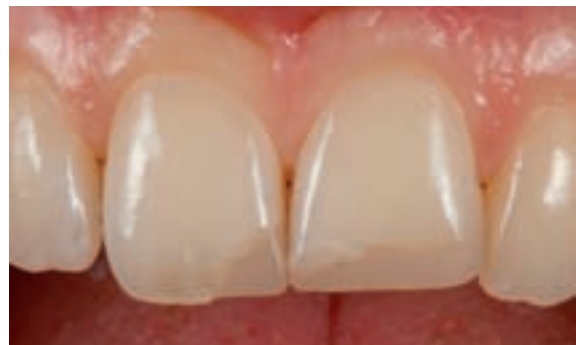

Fig. 1 Situación inicial: fractura horizontal con astillamiento del esmalte

El material correcto

Normalmente suelo utilizar una pastilla que tenga un tono ligeramente más claro que el verdadero color dental. Esto no era posible en este caso. Las pastillas de IPS e.max® Press LT (low translucency) en los colores Bleach BL presentan valores de color que no se ajustaban al presente caso. Además, las pastillas Bleach para carillas sobre dientes tienen un color demasiado saturado e impiden que se filtre el color de los muñones naturales en la restauración. Tampoco las excelentes propiedades fotoópticas de las pastillas de alta translucidez IPS e.max® Press HT (high translucency) resultaban adecuadas para este caso clínico.

Pero casualmente, algunos días atrás, en el marco de un cursillo de perfeccionamiento profesional interno de los líderes de opinión en el ámbito de la cerámica sin metal de Ivoclar Vivadent, me habían entregado las primeras pastillas para inyección del nuevo kit de IPS e.max Press Impulse y ya había tenido la oportunidad de evaluarlas en la boca del paciente. Las nuevas pastillas están disponibles como IPS e.max® Press Value (con tres grados de claridad incrementales) y también como dos pastillas IPS e.max® Press Opal con diferentes grados de opalescencia.

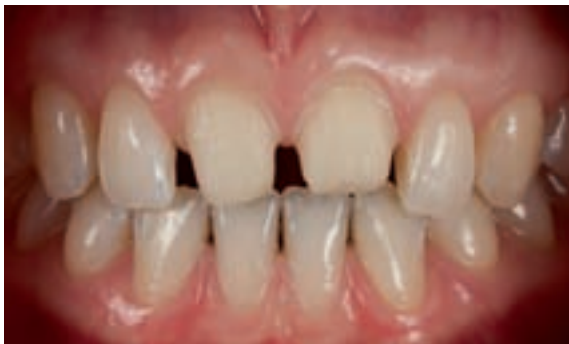

Fig. 2 Preparación conservadora de la sustancia dental para las carillas de 360°

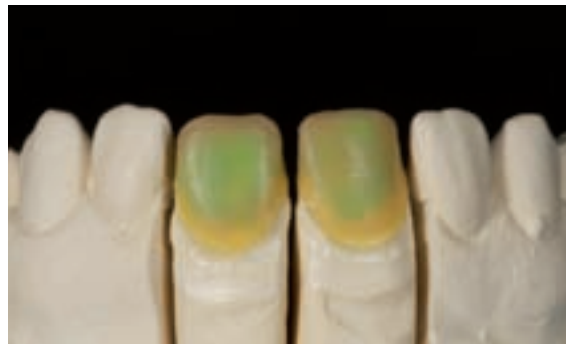


Fig. 3 Las estructuras de soporte modeladas para las cofias de IPS e.max Press Impulse



Fig. 4 Las cofias después de la inyección de las pastillas

En el caso clínico aquí descrito todavía quise hacer una estratificación individual. Las nuevas pastillas Value parecían ser exactamente lo adecuado para este fin. La translucidez de estas pastillas se ubica entre las pastillas IPS e.max Press HT e IPS e.max Press LT. Adicionalmente presentan una fluorescencia natural. La graduación del cromatismo tiene lugar en tres grados (V1, V2, V3).

Las siguientes informaciones eran importantes para llevar a cabo el trabajo: El color de Value 1 se ubica entre HT BL1 y HT BL2, mientras que Value 2 y Value 3 se ubican entre LT A1 y HT BL1. Desde mi punto de vista, la brecha existente en la selección de las pastillas había quedado perfectamente cerrada en lo referente a la claridad. La opalescencia es comparable con aquella del material IPS e.max Press HT.

La preparación se llevó a cabo respetando la sustancia dental sana. Conforme a lo requerido para una carilla

de 360° se eliminó una pequeña cantidad de sustancia dental tanto en el plano labial como también palatinal (Fig. 2).

Después de la toma de impresión y fabricar el modelo, se procedió al modelado en cera de las delgadas estructuras de soporte de 0,4 hasta 0,5 mm (Fig. 3) y luego se hizo el prensado con piezas IPS e.max Press Impulse del color Value 1 (Fig. 4). La temperatura de inyección de las pastillas equivale a la de las pastillas HT. La capa de reacción también puede ser removida casi completamente después de desmoldar, aplicando un chorro de perlas de vidrio con tamaño de grano de 50 µm a una presión de 2 bares. En mi opinión, el uso del horno de prensado correcto juega un papel importante para la obtención del resultado deseado – el horno Programat® EP 5000, por ejemplo, trata el material con mucha suavidad durante el proceso de prensado.

La estratificación bien pensada

Después de la cocción de wash se llevó a cabo la caracterización con colores de caracterización IPS e.max® Ceram (Shades y Essences) en la región cervical y apical (Fig. 5). Se aplicó una capa de dentina y se redujo la saturación de la misma hacia incisal mediante Transpa Neutral (Tn). En apical e incisal fue posible imitar los efectos de opalescencia juvenil mediante Opal Effect 1 (OE1) (Fig. 6).

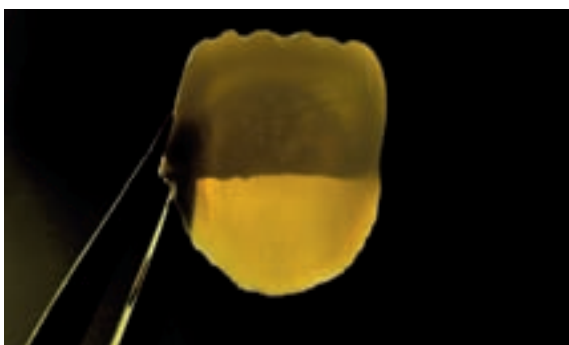


Fig. 5 Se observa un efecto opalino natural en las estructuras de soporte.

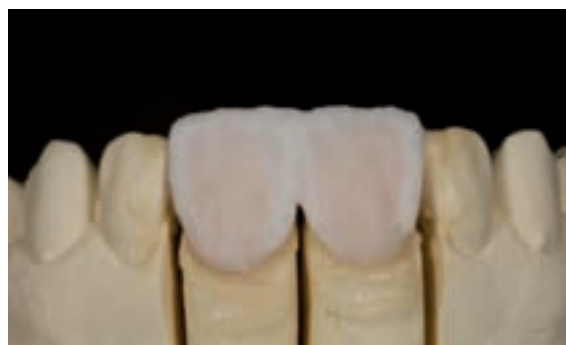

Fig. 6 En la región apical e incisal se quería imitar la opalescencia juvenil del diente natural mediante la masa Effect.



Fig. 7 La reconstrucción de los mamelones

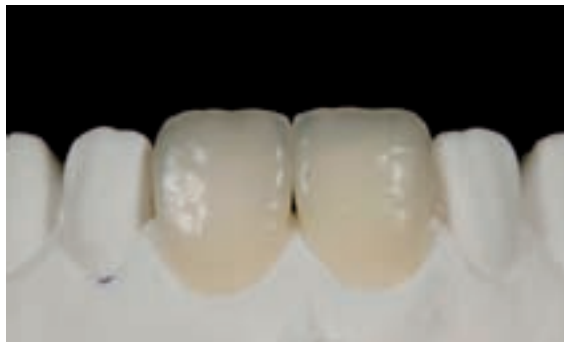

Fig. 8 Las carillas estratificadas sobre el modelo

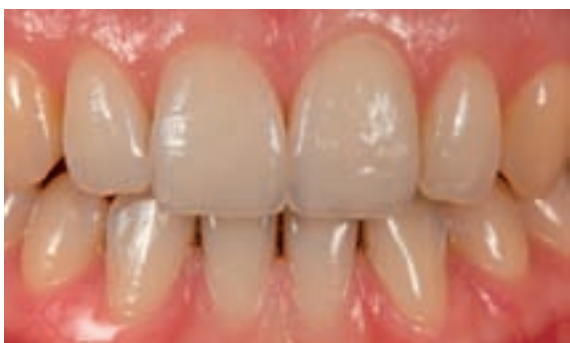

Fig. 9 La prueba de ajuste en la boca del paciente

Ya durante la selección del color, me llamó la atención la estructura de los mamelones. Con una mezcla de las masas para mamelones de IPS e.max Ceram, los mismos pudieron ser reproducidos en forma natural. Con Dentin/OE3 fue creada una suave transición entre las estructuras internas y el cuerpo y además se controló el valor de claridad. En la región labial se completó la forma dental con diferentes masas de esmalte y de opalescencia. La estratificación para la cocción principal fue completada enmarcando la restauración con dentina en forma de halo. La contracción de las carillas fue compensada a través de un sobrecontorneo, y por esta razón no se requirió una cocción correctiva (Fig. 7).

Debido a que éste era mi primer caso clínico realizado con la nueva pastilla Value, quise comprobar personalmente el efecto estético en la boca del paciente (Fig. 8). La imagen que se apreciaba durante la prueba de ajuste mostró claramente que la transparencia estaba equilibrada: No había matices grisáceos, pero tampoco había un recubrimiento excesivo del fondo (Fig. 9).

El acabado preciso

Dedicó mucha atención al acabado de la forma y de la función. Antes de la cocción de glaseado se dio un acabado a la estructura superficial mediante instrumentos rotativos – el polvo dorado es un medio útil para este fin (Fig. 10). Después de la cocción de brillo, era necesario comprobar los contactos proximales y la oclusión sobre el modelo no aserrado. Se finalizó la reconstrucción con un pulido manual mezclando piedra pomez y sidol (Fig. 11).

El momento más emocionante – la integración

La superficie de esmalte de los dientes preparados fue grabada durante 30 segundos con ácido ortofosfórico al 37 % y luego fue rociada durante 60 segundos con aire y agua. La aplicación del agente adhesivo de tres frascos (Syntac® Classic) se llevó a cabo conforme al protocolo de integración del fabricante. Paralelamente, las restauraciones de cerámica sin metal fueron grabadas con ácido fluorhídrico al 9 % y lavadas cuidadosamente con agua durante de 20 segundos.

A continuación las restauraciones se limpian con alcohol y luego silanizaron con Monobond Plus. Atención: Las restauraciones deben protegerse contra la luz después del bonding (en este caso con Heliobond®). Para prevenir la contaminación de la superficie acondicionada, las carillas sólo deben ser grabadas y silanizadas inmediatamente antes de su colocación y no cuando todavía se encuentren en el laboratorio dental.

El composite de cementación puramente fotopolimerizable (Variolink® Veneer) con diferentes grados de claridad constituye una buena base para la cementación de estas carillas. La ventaja de un composite fotopolimerizable es que los excesos pueden ser eliminados sin presión de tiempo alguna.

Las carillas de 360° preparadas y rellenadas con el material de cementación fueron colocadas con exactitud sobre los muñones preparados y luego se eliminaron los excesos. Para ello se usó hilo dental en la zona apical, un pincel en la zona marginal y una pequeña esponja de material de espuma en la zona palatinal. Subsiguientemente, las carillas fueron prepolimerizadas primero desde palatinal y después desde vestibular durante cinco segundos respectivamente.

Para prevenir el contacto de oxígeno durante la polimerización (capa de inhibición de oxígeno), el clínico previamente aplicó Liquid Strip sobre las juntas. Si esto no se hace así, existe el peligro de que las juntas se descoloren después de poco tiempo.

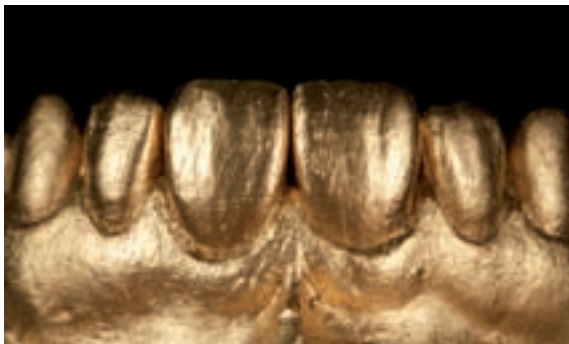

Fig. 10 Para el acabado de forma y función resulta útil el polvo de oro.

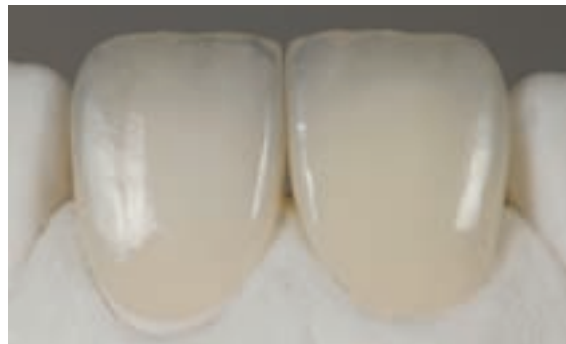

Fig. 11 Las carillas acabadas sobre el modelo

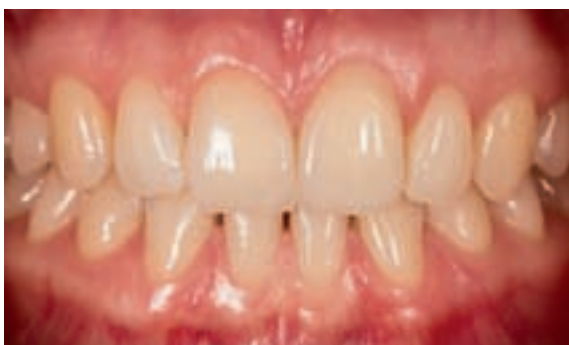

Fig. 12 Las restauraciones integradas se adaptan de manera óptima al resto de la dentadura.

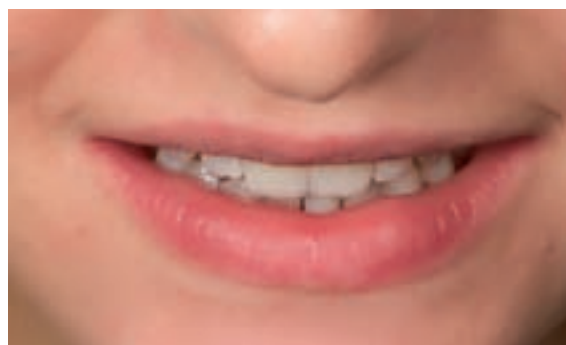


Fig. 13 El resultado se expresa en una imagen armónica de los labios, ...

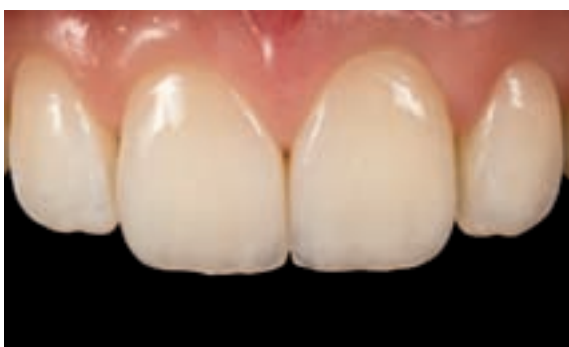

Fig. 14 ... carillas con un efecto de opalescencia natural y un efecto de claridad ideal ...



Fig. 15 ... y finalmente, la paciente feliz.

Finalmente, las restauraciones fueron polimerizadas desde todos las áreas durante respectivamente 60 segundos y a continuación se retiraron los hilos de retracción. Es obligatorio el control final de los surcos en busca de eventuales restos del composite de cementación. Después del control de la oclusión estática y dinámica, el tratamiento fue dado por concluido (Figs. 12 y 15).

Conclusión

En lo referente a su transparencia, las nuevas pastillas IPS e.max Press Impulse Value se posicionan entre las piezas en bruto para prensado IPS e.max Press HT y IPS e.max Press LT. Ellas apoyan perfectamente la estética de la restauración a través de la fluorescencia y la opalescencia contenida en el material de prensado. El valor de resistencia a la flexión de 400 MPa, típico para IPS e.max Press, también en este aspecto le ofrece seguridad al equipo de tratamiento. □

Dirección de contacto:

Ztm. Benjamin Votteler
Dentaltechnik Votteler GmbH & Co. KG
Arbach ob der Straße 10
D-72793 Pfullingen
benni@votteler.eu
www.votteler.eu



Una buena conexión

El tratamiento de dientes individuales con IPS e.max® CAD-on sobre implantes

Oliver Morhofer, maestro protésico, y Bernd Kobus, maestro protésico, Recklinghausen/Alemania

La resolución de casos de tratamiento complejos de tal manera que el color dental tenga una apariencia idéntica en todos los dientes restaurados, a pesar del empleo de diferentes materiales en las estructuras de soporte, presupone el uso de materiales óptimos en combinación con las correspondientes habilidades artesanales del técnico. El maestro protésico Oliver Morhofer ha tenido buenas experiencias con IPS e.max® y nos presenta un caso clínico en el que una restauración de dientes laterales soportada por implantes fue tratada con la técnica de IPS e.max CAD-on.

Para los pacientes, la estética en un tratamiento juega un papel importante. Por esta razón es cada vez mayor el número de pacientes que quieren una prótesis dental de cerámica sin metal. También la estética es primordial para la paciente en el caso descrito continuación. El objetivo del tratamiento era la colocación de coronas individuales sobre los dientes naturales 44 y 47, así como el tratamiento de los implantes en las regiones 45 y 46 (Frialit® 2, Dentsply Friadent) (Fig. 1). Por razones cosméticas, contrariamente a la planificación original se incluyó también el diente 43 en el tratamiento. Para esto tuvo que ser reducida la supraestructura de metal

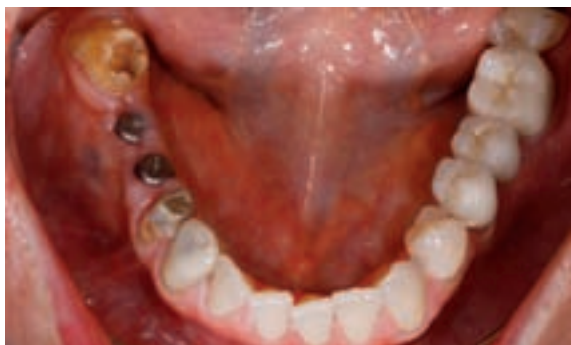
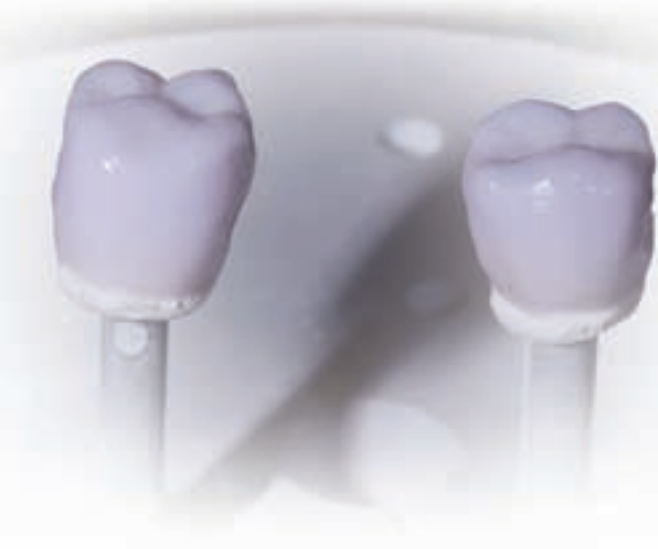
Fig. 1 Los dientes 44 y 47 fueron preparados para recibir coronas. La supraestructura de espiga se dejó como estaba.



existente (Fig. 2). Para el color dental nos decidimos por el tono de base A2. El tratamiento provisional se hizo con un puente temporal de Telio® CAD. Se trata de un material acrílico de alta densidad, fabricado industrialmente en forma de bloque. A partir de estos bloques, mediante la técnica de CAD/CAM, se pueden producir de una manera relativamente fácil coronas y puentes temporales que pueden ser usados por el paciente durante un plazo de hasta 12 meses. Los provisionales fabricados de esta forma poseen buenas propiedades físicas ya que vienen completamente polimerizados de fábrica, de modo que son biocompatibles y no irritan las mucosas. Debido a la densidad de su superficie, la sensación causada en la lengua es claramente más agradable que aquella producida por numerosos otros materiales clásicos para tratamientos temporales. A solicitud, los tratamientos de Telio CAD también pueden ser individualizados.

Al fin poder masticar nuevamente

En el caso aquí descrito, el dispositivo provisional fue rectificado mediante el sistema inLab (Sirona). Después de sólo hacía falta usar un disco de corte para retirar las espigas de fundición. El provisional fue colocado en el modelo y los bordes de corona, los espacios interdenta-

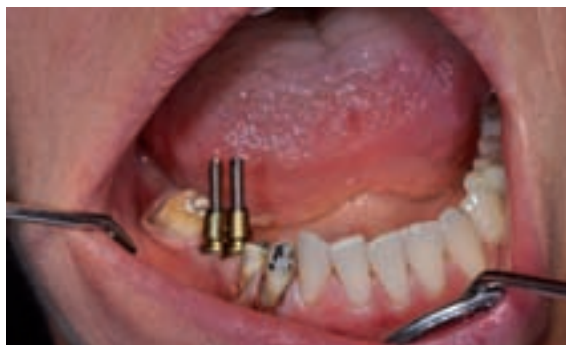

Fig. 2 Contrariamente a la planificación original, el diente 43 se incluyó en el tratamiento y la supraestructura metálica existente fue reducida.

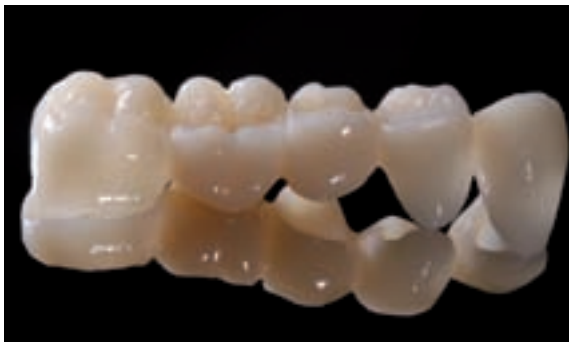

Fig. 3 El dispositivo provisional fue tallado a partir de Telio CAD.

les y las superficies oclusales, así como la superficie con listones marginales, fueron alisados con la pieza de mano y un disco pulidor de silicona. A continuación se pulió con un cepillo de pelo de cabra, así como con un disco pulidor de trapo y pasta de pulido a bajas revoluciones y ejerciendo poca presión hasta alcanzar el alto brillo. Hemos tenido la experiencia de que los pacientes esperan recibir su tratamiento definitivo con una expectativa aún mayor cuando el provisional ha sido bien configurado desde el punto de vista funcional y óptico. Por esta razón nos gusta aprovechar – siempre que ello se desee – sobre todo en las restauraciones de dientes anteriores, las posibilidades estéticas del sistema Telio® con su composite fotopolimerizable y los materiales de individualización compatibles. En este caso, sin embargo, en vista del plazo de uso supuestamente breve del dispositivo provisional optamos por renunciar a la aplicación de una acentuación individual mediante colores de maquillaje o masas de estratificación adicionales (Fig. 3). Debido a que las supraestructuras metálicas en 43 y 44 hubieran perjudicado fuertemente la apariencia de las restauraciones transparentes, el clínico recubrió las mismas con plástico de color dental (Fig. 4). De esta manera, y sin tener que recurrir a una individualización, conjuntamente logramos proveer una restauración provisional que dejó totalmente satisfecha a la paciente durante el plazo del tratamiento temporal. Ella se sentía contenta por el hecho de que gracias a la oclusión „nuevamente“ restablecida finalmente podía masticar bien otra vez (Fig. 5).

La plenitud de posibilidades

La paciente estaba bien tratada con el dispositivo provisional y así contamos con suficiente tiempo para fabricar la restauración definitiva en el laboratorio. Para ello utilizamos la novedosa tecnología CAD-on perteneciente al sistema IPS e.max. Gracias a esta nueva técnica, y usando una nueva cerámica vitrea de unión (IPS e.max® CAD Crystall./Connect) ahora es posible unir las estructuras de recubrimiento hechas de la cerámica vitrea de disilicato de litio (LS₂) altamente estética IPS e.max® CAD con estructuras de soporte estables de óxido de circonio (ZrO₂) de IPS e.max® ZirCAD. Debido a su gran resistencia, estas restauraciones de CAD-on son adecuadas para puentes de dientes posteriores de hasta cuatro piezas. Debido a que la estructura de

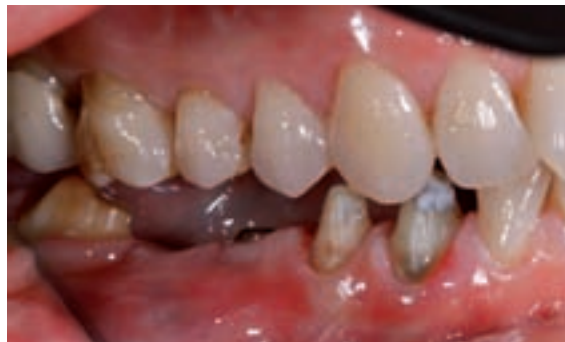

Fig. 4 Las supraestructuras metálicas tuvieron que ser recubiertas con material plástico de color dental.

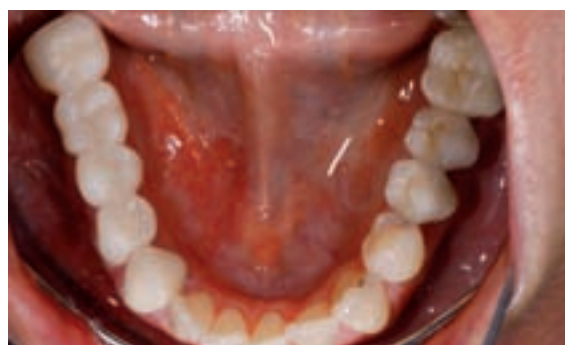

Fig. 5 La paciente estaba contenta por el restablecimiento de la oclusión mediante el dispositivo provisional.

soporte opaca de óxido de circonio impide que se transparenten los abutments, IPS e.max CAD-on también está indicado para restauraciones soportadas por implantes. El soporte y la estructura de blindaje se construyen mediante un proceso apoyado por software y se rectifican consecutivamente en la misma unidad de rectificado. Después de sinterizar la estructura de soporte de óxido de circonio, ambos elementos se unen mediante la cerámica vitrea de unión IPS e.max CAD Crystall./Connect, de tal manera que la restauración por una parte presenta resultados estéticos de primera categoría y por otra parte es excepcionalmente resistente y duradera.

La ventaja de la diversidad

En nuestro caso aquí presentado, los muñones y los implantes iban a ser tratados en forma individual. Aprovechamos la gran diversidad de materiales de IPS e.max para alcanzar un resultado tan estético y duradero como fuese posible. Debido a que el color de los muñones dentales tiene influencia sobre la restauración de cerámica sin metal, es necesario que el color exacto del muñón sea transmitido al técnico dental. También para la selección del color dental correcto y por ende del material adecuado es indispensable una comunicación exacta de los colores entre el odontólogo y el técnico dental. Para poder recubrir la supraestructura de muñón en el 44, así como los dos implantes, utilizamos el software de inLab para configurar las cofias de óxido de circonio que luego tallamos a partir de un bloque coloreado de IPS e.max ZirCAD de color MO 1. El software multicapas nos permite diseñar virtualmente la estruc-

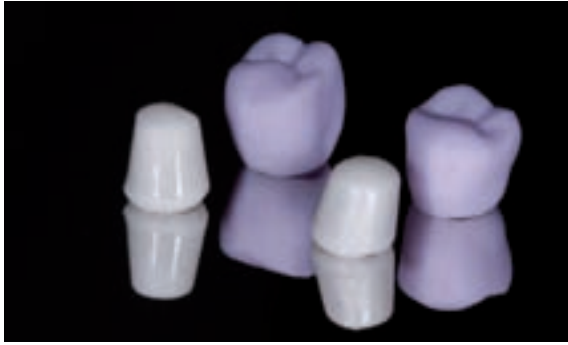

Fig. 6 Los abutments fueron tratados con una restauración de IPS e.max CAD-on.

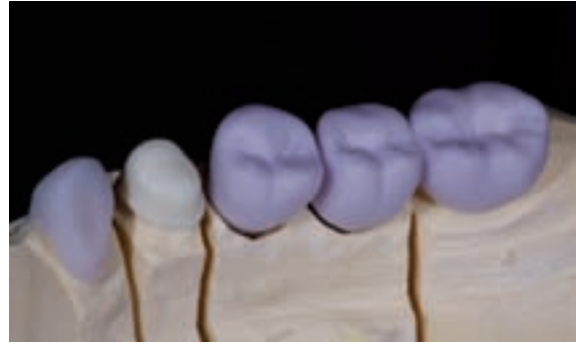

Fig. 7 Las estructuras de blindaje fueron probadas sin sinterizar y retocadas ligeramente.

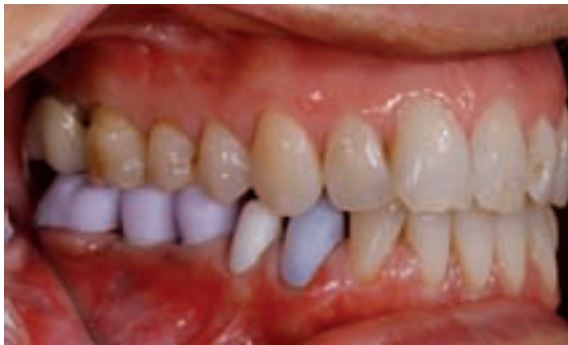

Fig. 8 Antes de efectuar la unión, en todo caso se debería comprobar la oclusión.

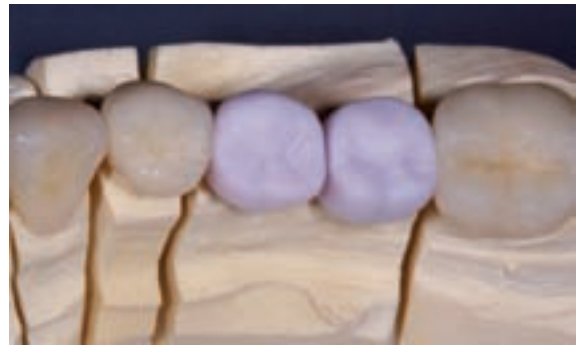

Fig. 9 Las coronas para 43 y 44 fueron estratificadas individualmente. Recién entonces unimos y cristalizamos las coronas para 45 y 46.

tura de blindaje CAD-on para el 45 y 46 en el mismo proceso de construcción digital. Siguiendo la recomendación de Ivoclar Vivadent, tallamos la estructura de blindaje de LS_2 en el color HT A2 (high translucency) (Fig. 6). Para su ulterior procesamiento, las estructuras de soporte de ZrO_2 fueron secadas, sinterizadas en el horno Programat® S1 y comprobadas. Para la zona visible, en general preferimos una estratificación de cerámica individual. Por esta razón, como estructura de soporte para el diente 43 tallamos una cofia de blindaje de IPS e.max CAD in MO (medium opacity = opacidad media). Diseñamos y fabricamos la restauración para el diente 47 en forma de una corona completamente anatómica de IPS e.max CAD en LT A2 (low translucency = translucidez baja). Basado en esta selección, uno puede reconocer la riqueza de variedades y el concepto de opacidad o de translucidez, respectivamente, de IPS e.max. Las diferentes posibilidades de combinación ofrecen la solución apropiada para casi cualquier indicación odontotécnica con cerámica de óxido de circonio y vitrocerámica de disilicato de litio.

Una gran seguridad

Los bordes de las estructuras de soporte rectificadas fueron retocadas cuidadosamente con un pulidor de silicona. Siguiendo la recomendación de Ivoclar Vivadent, las estructuras de blindaje fueron ajustadas de tal forma que sólo quedaron apoyadas sobre el escalón cervical de la estructura de soporte ZirCAD. A continuación alisamos las superficies oclusales ligeramente con un diamante fino, con el objeto de reproducir una textura natural (Fig. 7). Para asegurar que la transfe-

rencia de la mordida a través del dispositivo provisional realmente correspondía a la oclusión deseada, se hizo una prueba de ajuste en la paciente antes de llevar a cabo la unión (Fig. 8).

La cristalización de la corona 47 completamente anatómica de IPS e.max CAD se realizó en el horno de cocción de cerámica Programat® P500 con dos fases de parada. Los blindajes sobre las estructuras de soporte de los dientes 43 y 44 fueron estratificados individualmente con IPS e.max® Ceram (Fig. 9). A continuación unimos las estructuras de recubrimiento CAD-on 45 y la pieza premolarizado 46.

La cerámica vítrea de unión especial IPS e.max CAD Crystall./Connect está disponible en nueve colores. Con esta selección se puede reproducir de manera óptima el color dental deseado. Para el color dental A2 requerido en el presente caso clínico utilizamos un bloque de óxido de circonio de color MO1 y una estructura de blindaje de disilicato de litio en HT A2. Esto se determina basado en una tabla de combinaciones. La cocción de unión en la técnica de CAD-on es al mismo tiempo también la cocción de cristalización para la estructura de blindaje. Para ello en primer lugar se introduce un poco de material conector con una espátula IPS dentro del blindaje y se distribuye uniformemente con el aparato vibrador Ivomix (Fig. 10). Luego se introduce la estructura de soporte en la posición exacta dentro de la estructura de blindaje y se integra uniformemente con una ligera presión. En toda la periferia ahora comienza a salir la masa conectora. Esta masa sólo puede fluir bajo vibración y de lo contrario se solidifica inmediatamente. Por esta razón es posible verificar la exactitud de

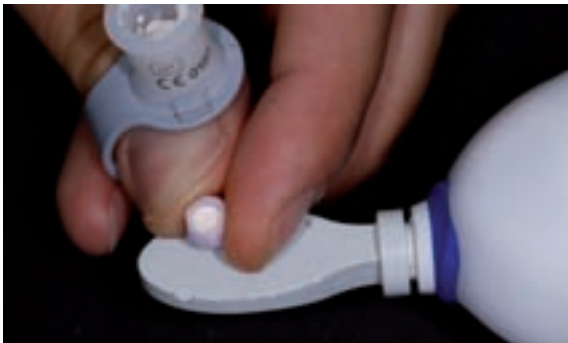

Fig. 10 La estructura de soporte y la estructura de blindaje fueron unidas con masa de IPS e.max CAD Crystall/Connect.

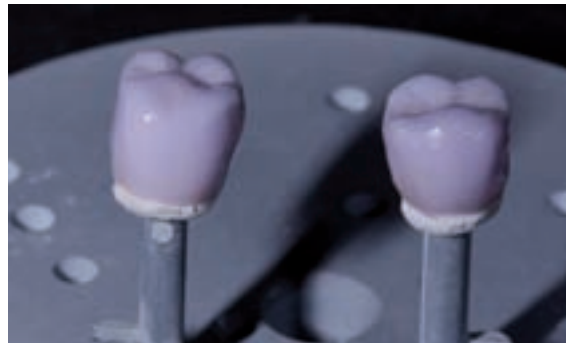

Fig. 11 Ya para la cocción de unión pusimos algunos acentos de color sobre la restauración azul.

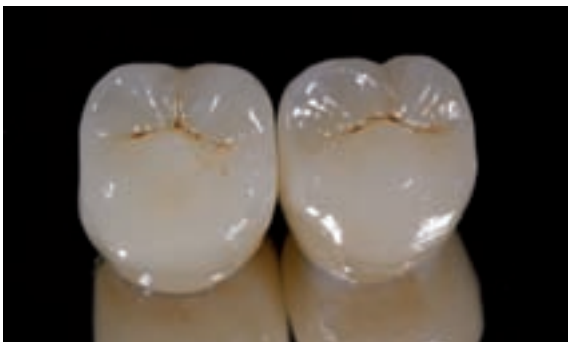

Fig. 12 Estable y estética – la combinación de IPS e.max ZirCAD ZrO₂ y IPS e.max CAD LS₂

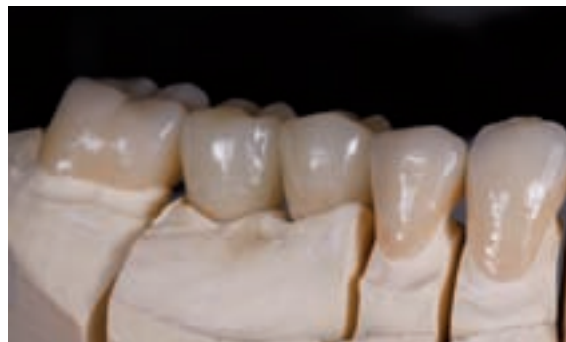

Fig. 13 Un asunto seguro – las restauraciones de IPS e.max CAD-on minimizan el riesgo de fracturas y proporcionan una apariencia vital.

la oclusión de la estructura ya unida pero todavía no cocida en el articulador antes de proceder a la cocción.

Selección completa, mejor resultado

Debido a que la cocción de unión y de cristalización se lleva a cabo en forma simultánea y que por consiguiente se caracteriza la restauración en „azul“, para los tonos de color siempre se utilizan los colores en pasta pintar IPS e.max CAD Crystall/Shades (Fig. 11). Después de la cocción a 840 °C, ambos elementos quedan unidos homogéneamente en forma permanente. En una cocción adicional, las superficies masticatorias de las coronas fueron individualizadas con Add-on-Incisal y Add-on-Dentin. De esta manera, después de la cocción de brillo se pudo apreciar un resultado lleno de vida (Fig. 12). Incluso al observar la hilera dental desde vestibular, las coronas ofrecían una apariencia muy armónica en lo referente al color, a pesar de la variedad de materiales utilizados, el empleo de materiales con diversos grados de translucidez y la diferente estructura de los muñones. También se destacaba la belleza de la superficie homogénea (Fig. 13). Los tratamientos estables creados de esta manera minimizan el riesgo de fracturas y su uso sobre implantes está particularmente indicado cuando en el maxilar inferior no se pueda dar forma a un perfil emergente debido a la escasez de tejido óseo. Con materiales de esta naturaleza es un verdadero placer practicar la odontología protésica y después de la integración de las restauraciones esto constituye un motivo de satisfacción y alegría para el paciente, para el odontólogo y naturalmente también para el técnico dental (Fig. 14).

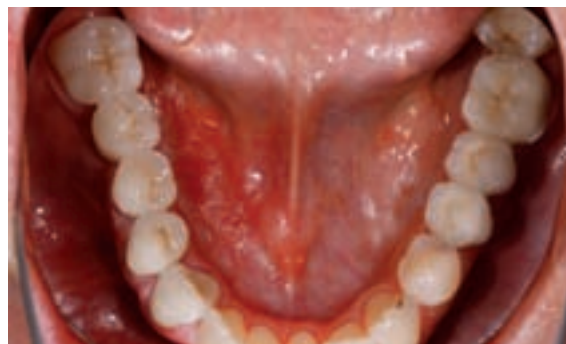

Fig. 14 Simplemente hermosas – a pesar de los distintos materiales utilizados, las restauraciones están perfectamente armonizadas en lo referente al color.

Agradecimiento

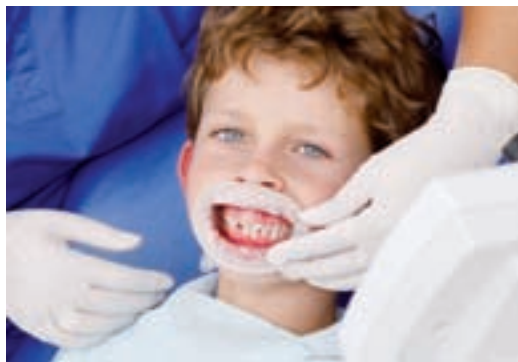Queremos expresar nuestro agradecimiento al Dr. Baris Yanik, al Dr. Dr. Thomas Olivier y al Dr. Tobias Wienhöfer en Recklinghausen por la buena colaboración y la óptima preparación. □

Direcciones de contacto:

Ztm. Oliver Morhofer
High-Tech-Dental GmbH
Große Geldstraße 18
D-45657 Recklinghausen
o.morhofer@high-tech-dental.de
www.high-tech-dental.de

Ztm. Bernd Kobus
High-Tech-Dental GmbH
Große Geldstraße 18
D-45657 Recklinghausen
b.kobus@high-tech-dental.de
www.high-tech-dental.de





La innovación marca la diferencia

Una sonrisa radiante gracias a dientes sanos. Día tras día ponemos todo nuestro empeño en alcanzar esta meta. Ella nos inspira a seguir constantemente en busca de soluciones innovadoras, eficientes y estéticas. Para la terapia de obturación directa, al igual que para el tratamiento indirecto, fijo o removible. Para que usted haga sonreír a las personas mediante productos de alta calidad.

www.ivoclarvivadent.com

Ivoclar Vivadent AG

638375 Bänderstr. 2 | FL-9494 Schaan | Liechtenstein | Tel.: +423 / 235 35 35 | Fax: +423 / 235 33 60


ivoclar
vivadent[®]
passion vision innovation